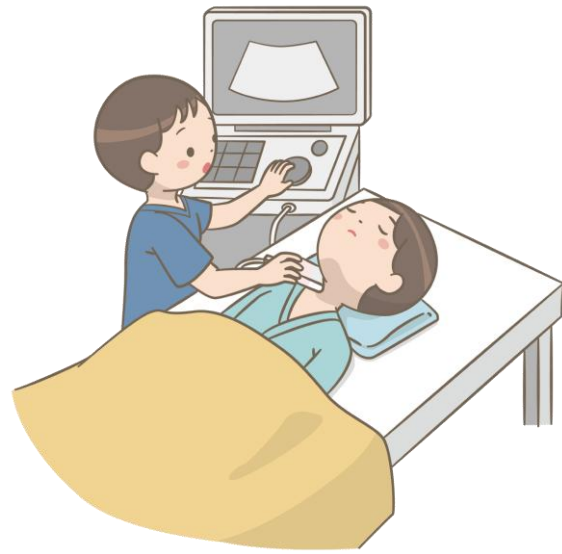

では、実習スタート！

できるだけ

同じような写真を見つけよう！



まずは頸動脈で

何となく感覚をつかむ！

総頸動脈

「短軸」

頸部 01

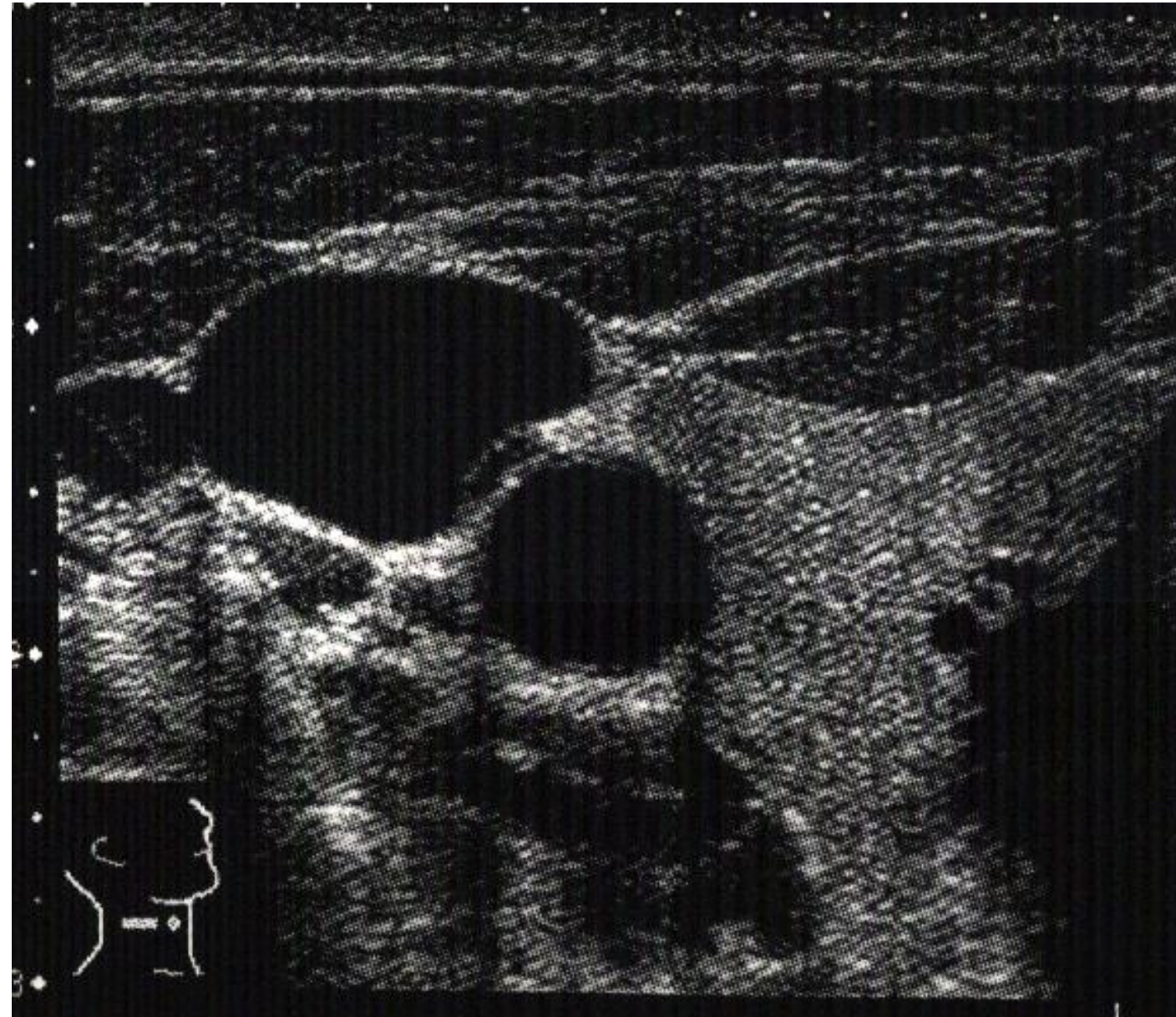
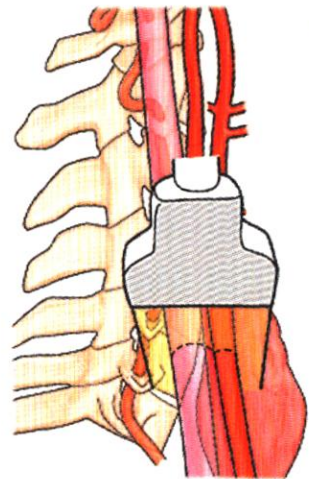
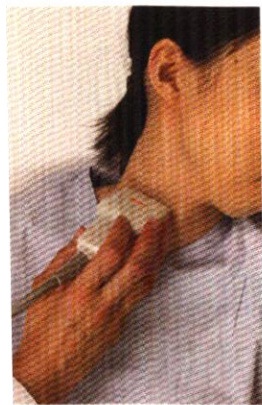
見えてる

総頸動脈

内頸静脈

胸鎖乳突筋

甲状腺



総頸動脈

「短軸」

頸部 01

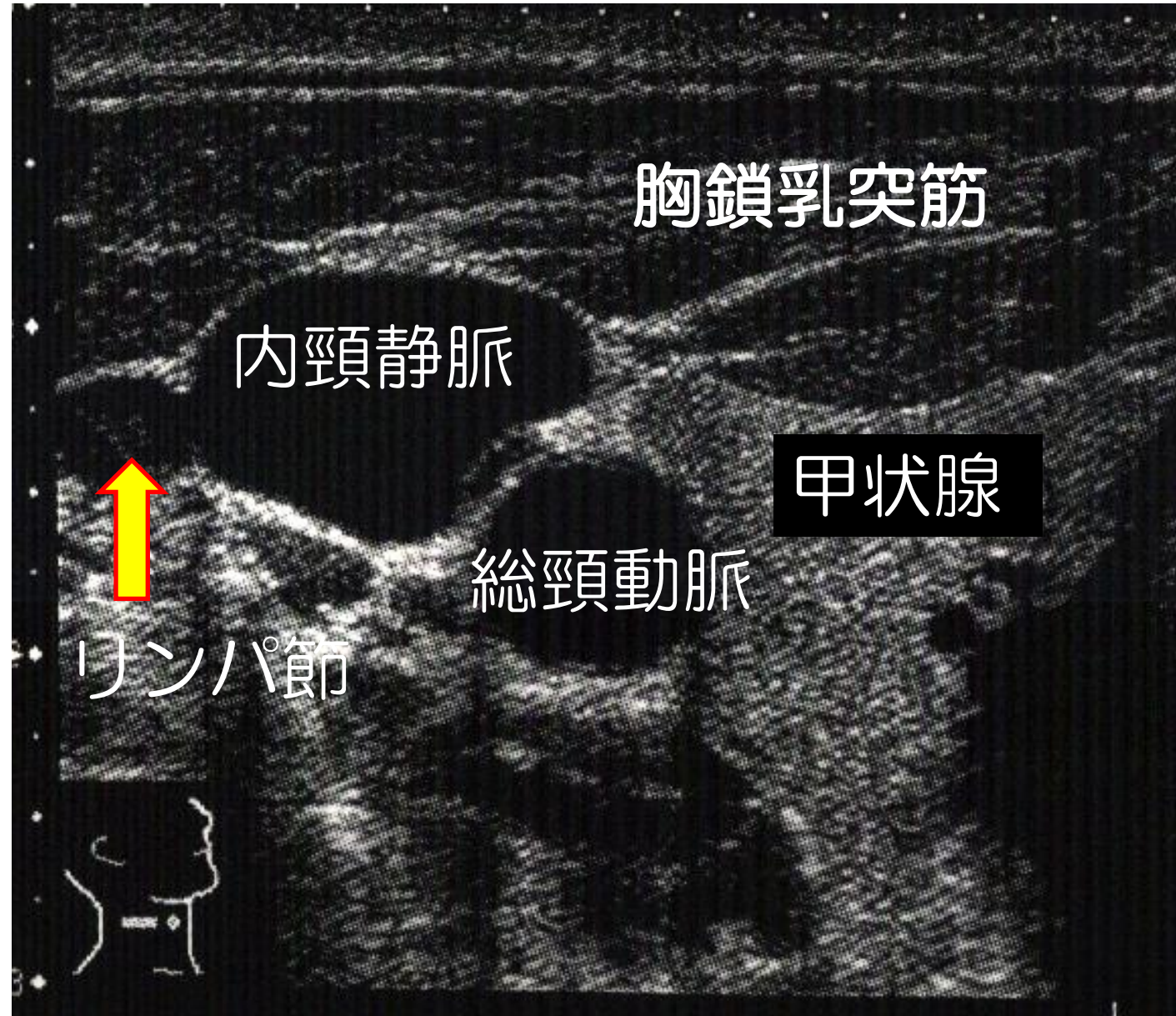
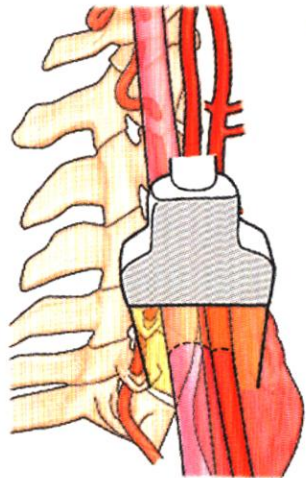
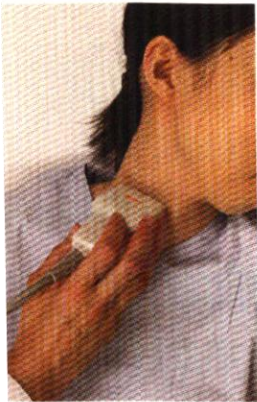
見えてる

総頸動脈

内頸静脈

胸鎖乳突筋

甲状腺



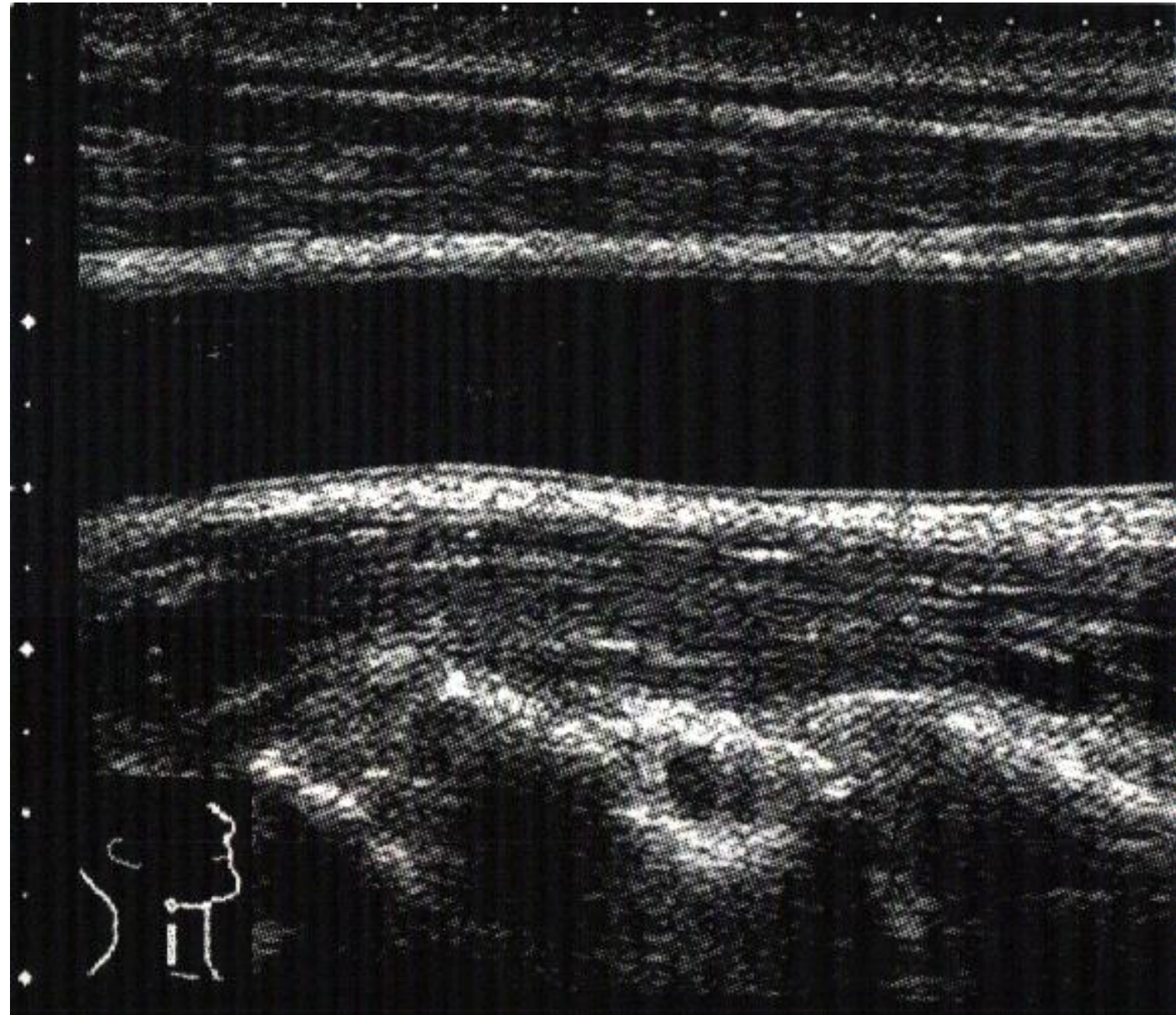
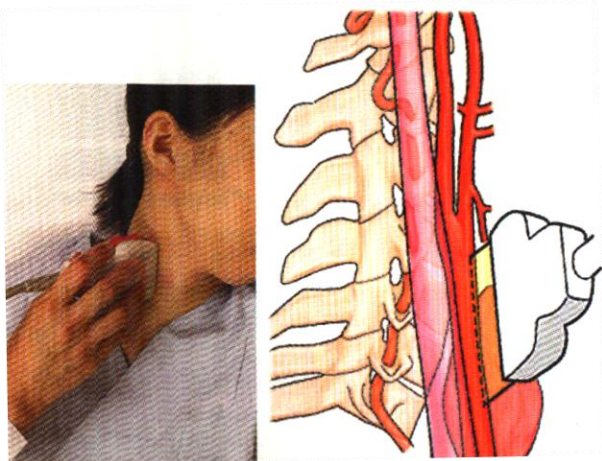
総頸動脈 「長軸」

頸部 02

見えてる

総頸動脈

頸椎



総頸動脈

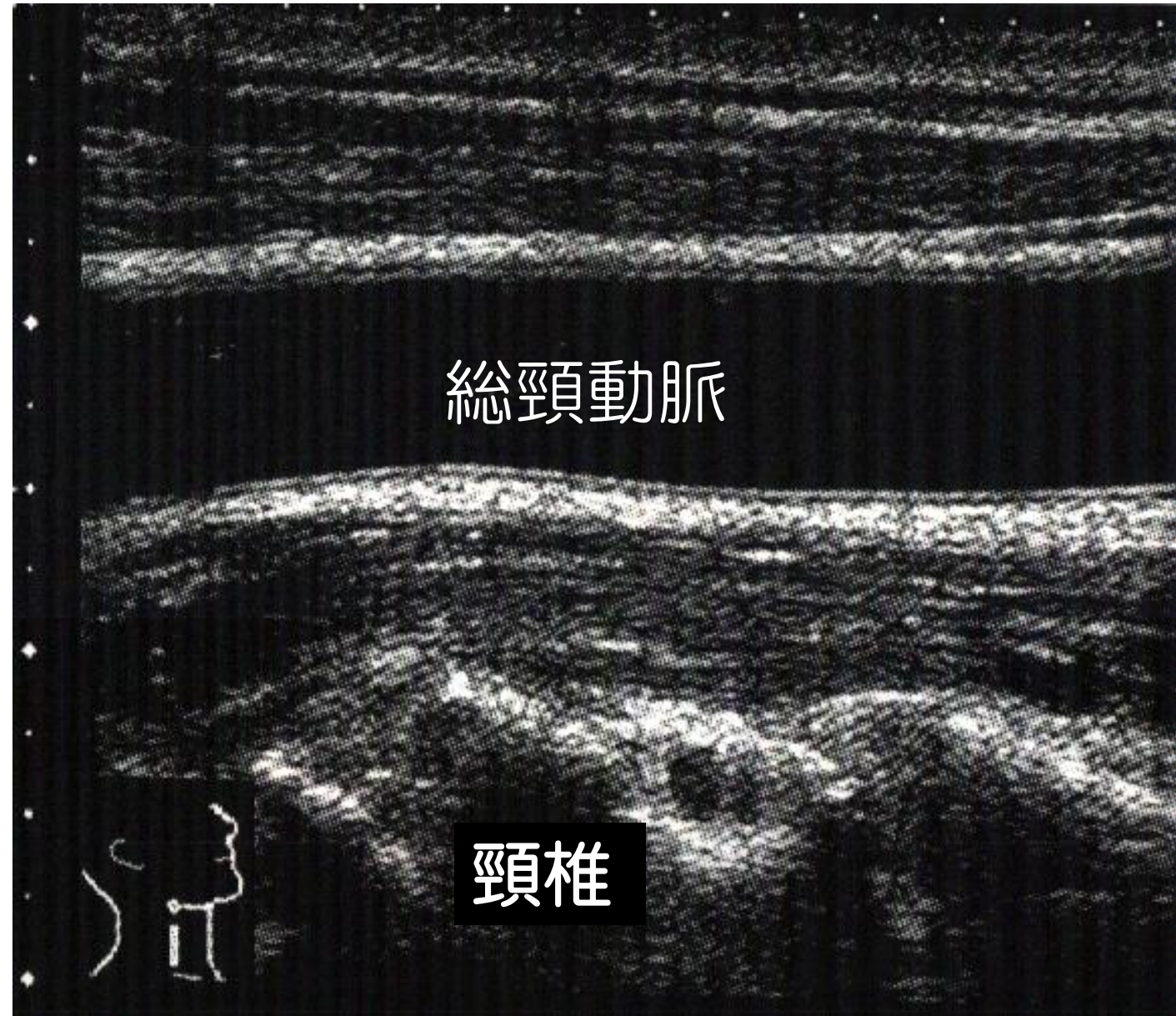
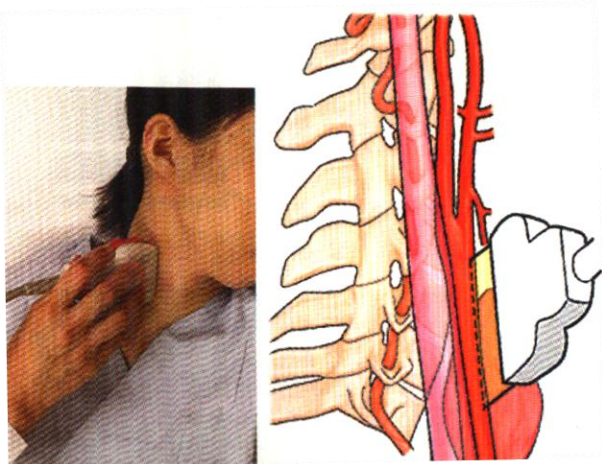
「長軸」

頸部 02

見えてる

総頸動脈

頸椎



総頸動脈

「長軸」

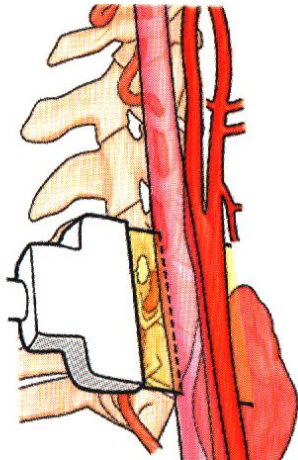

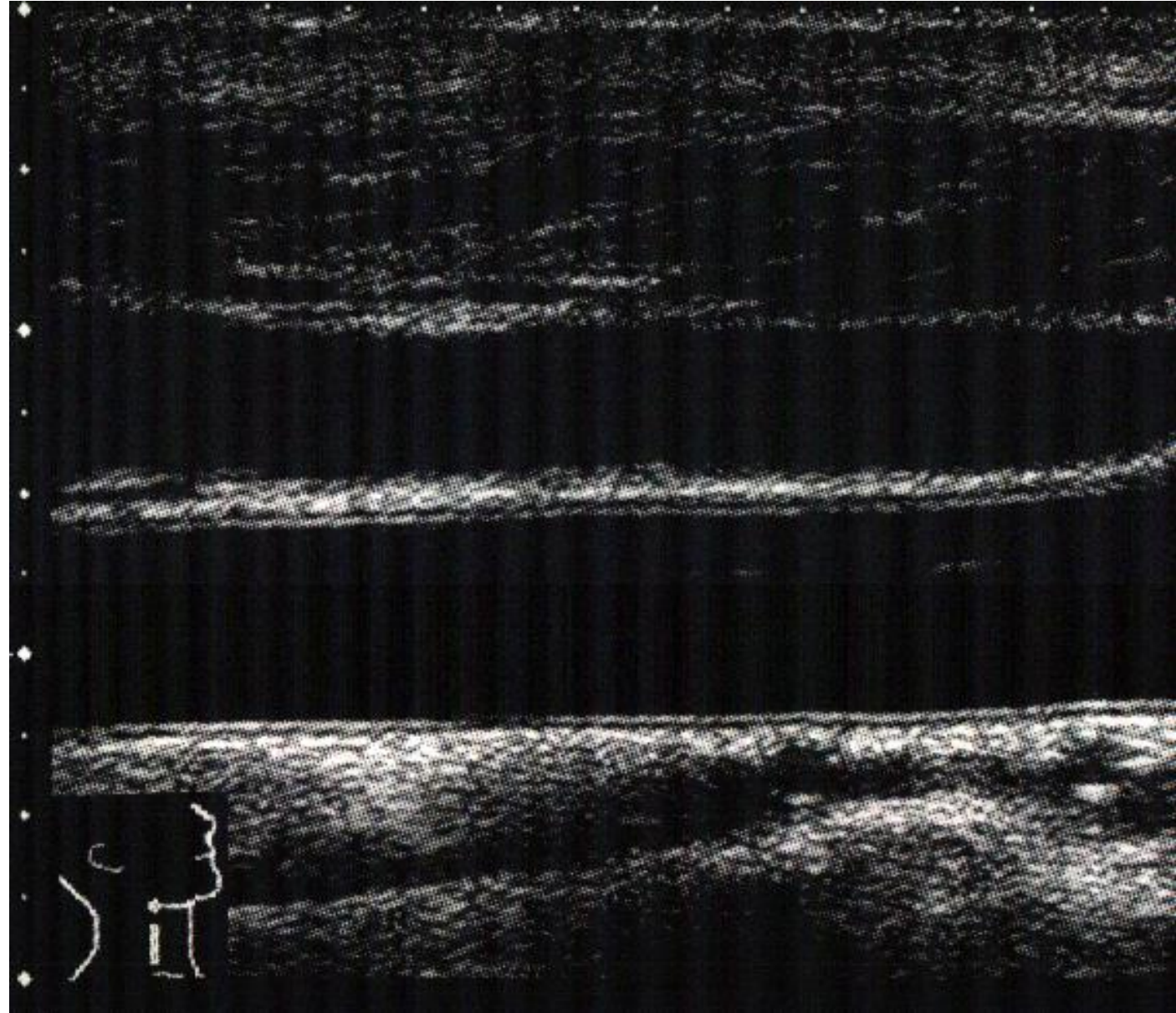
頸部 03

見えてる

総頸動脈

内頸静脈

胸鎖乳突筋

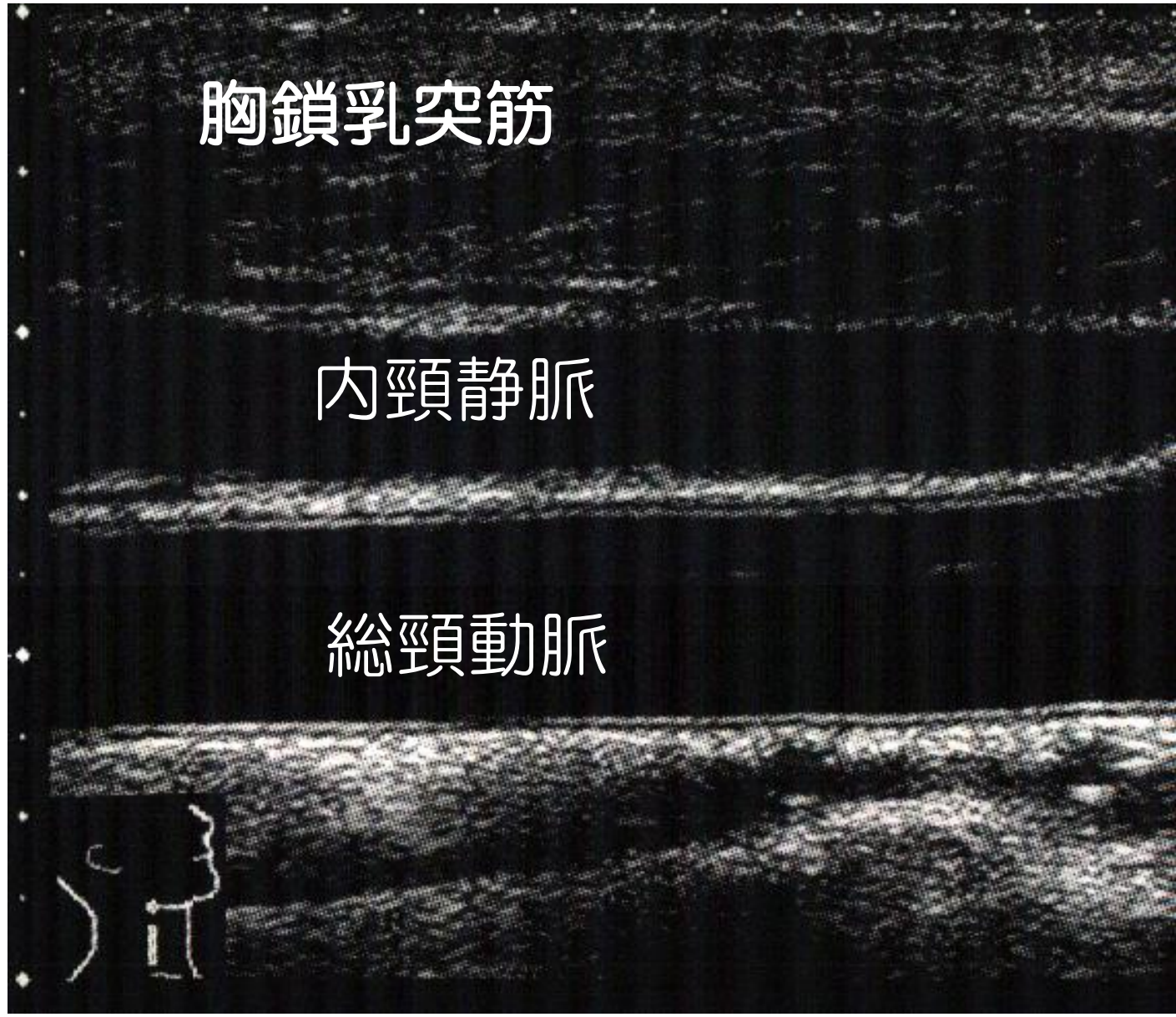
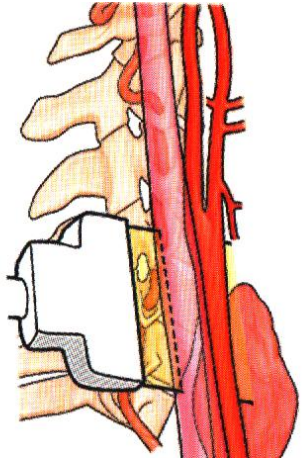
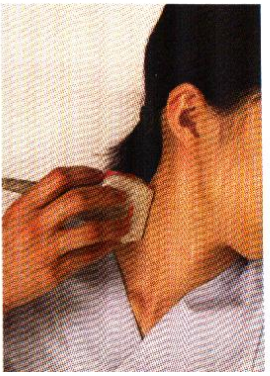


総頸動脈 「長軸」

頸部 03

見えてる

総頸動脈 内頸静脈
胸鎖乳突筋



「腹部消化管」

心窩部縱走查

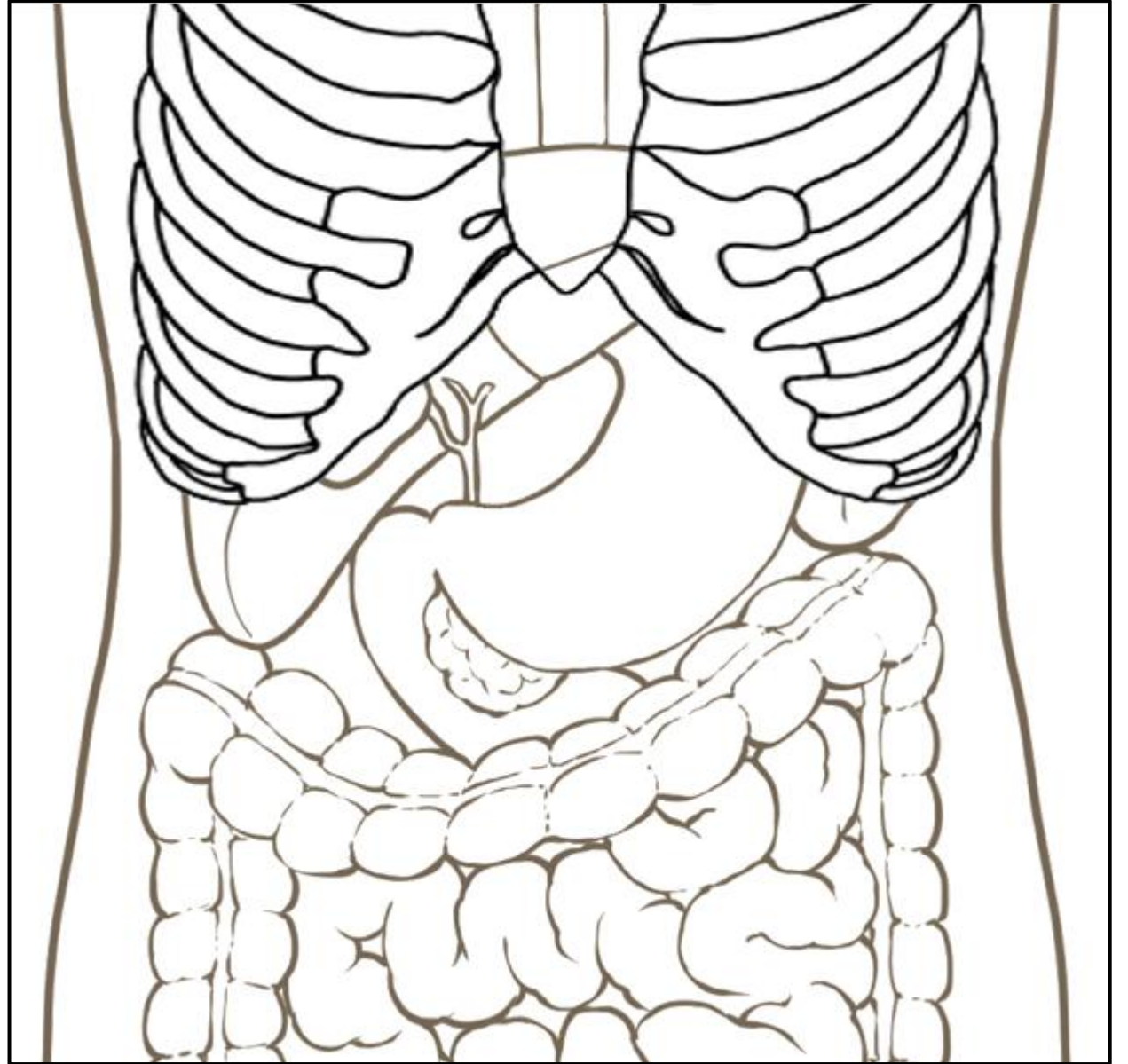
心窩部橫走查

左肋間走查

右肋骨弓下縱走查

右肋骨弓下橫走查

右肋間走查



「腹部消化管」

心窩部**縱**走查

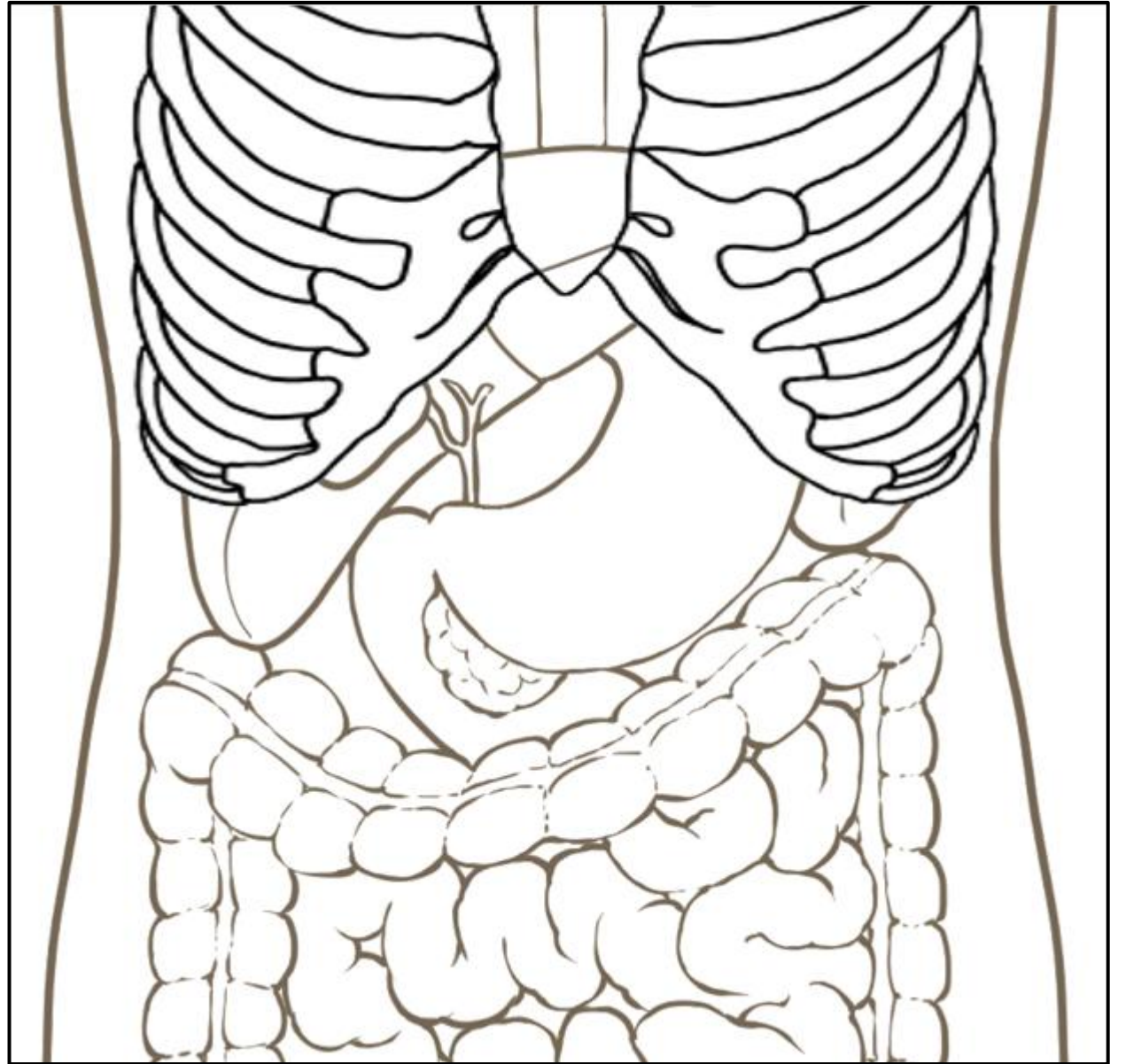
心窩部橫走查

左肋間走查

右肋骨弓下縱走查

右肋骨弓下橫走查

右肋間走查

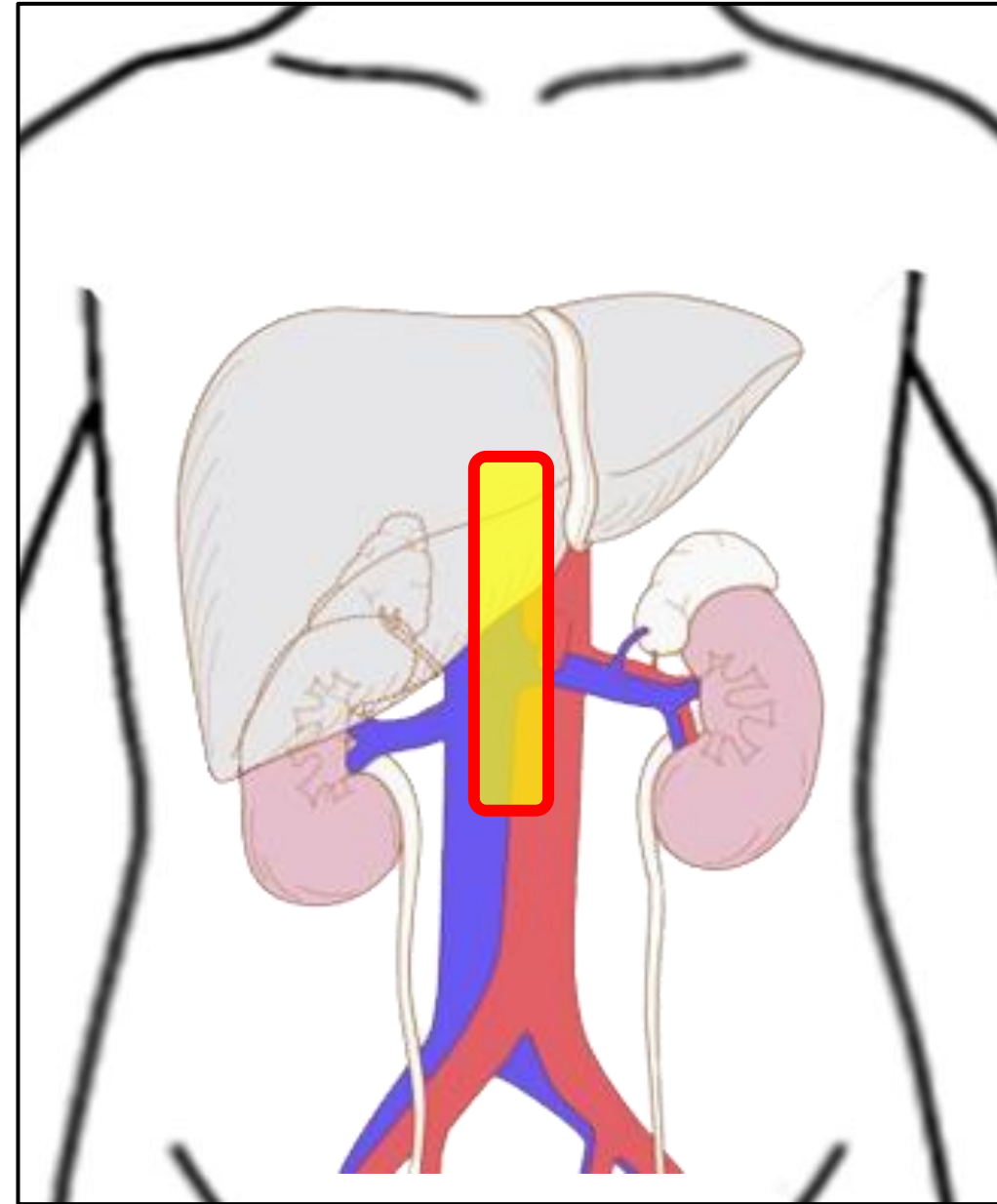


心窩部縦走査

まずは、

大動脈を見つけてみよう！

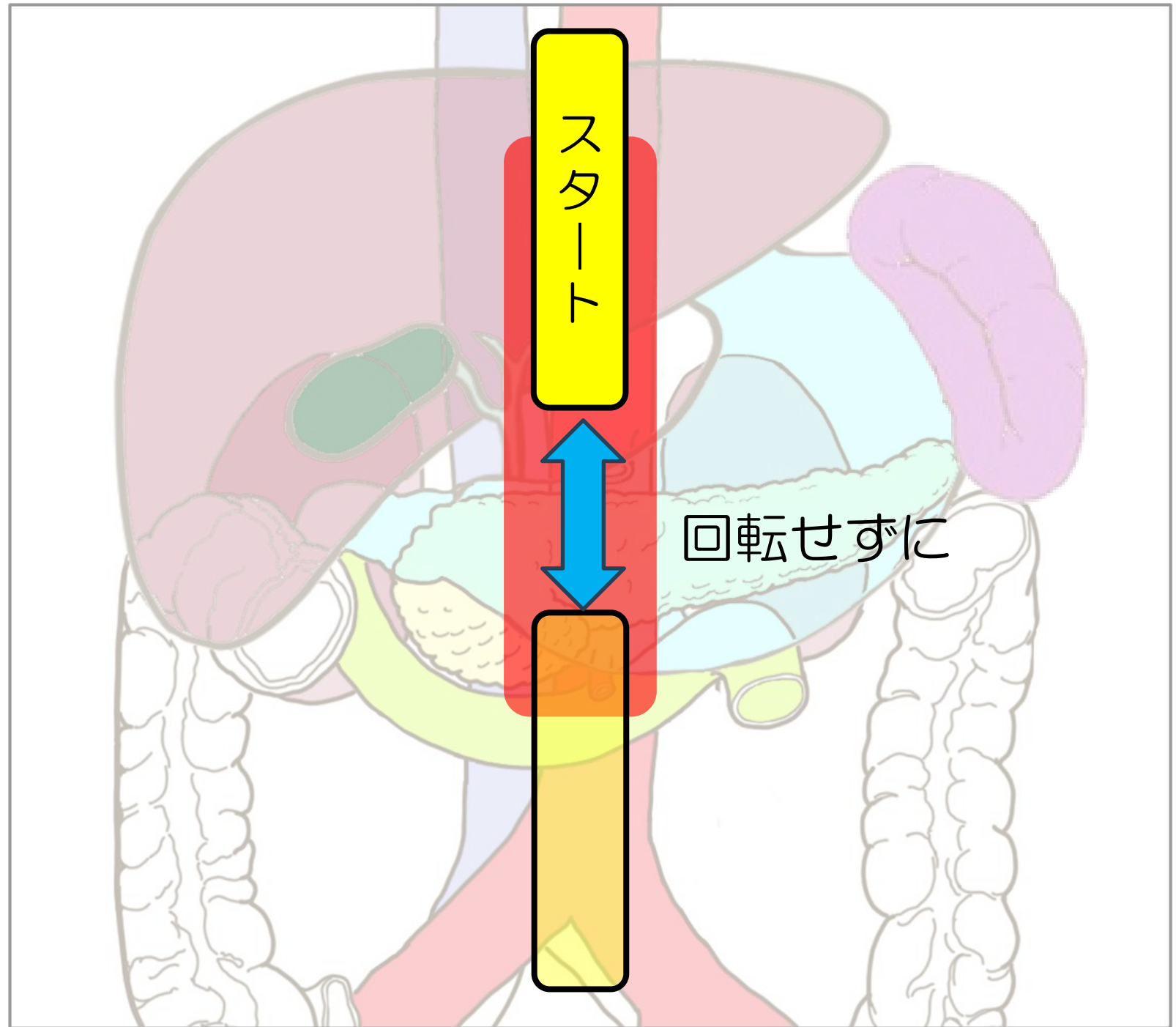
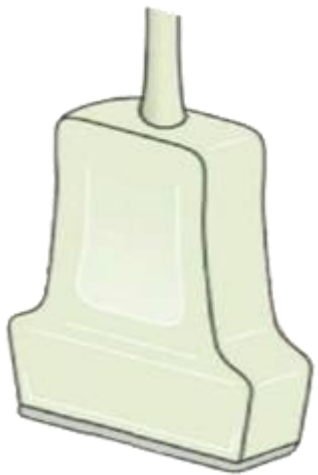
見つけやすいから
毎回、これをスタートに
しても良いかも



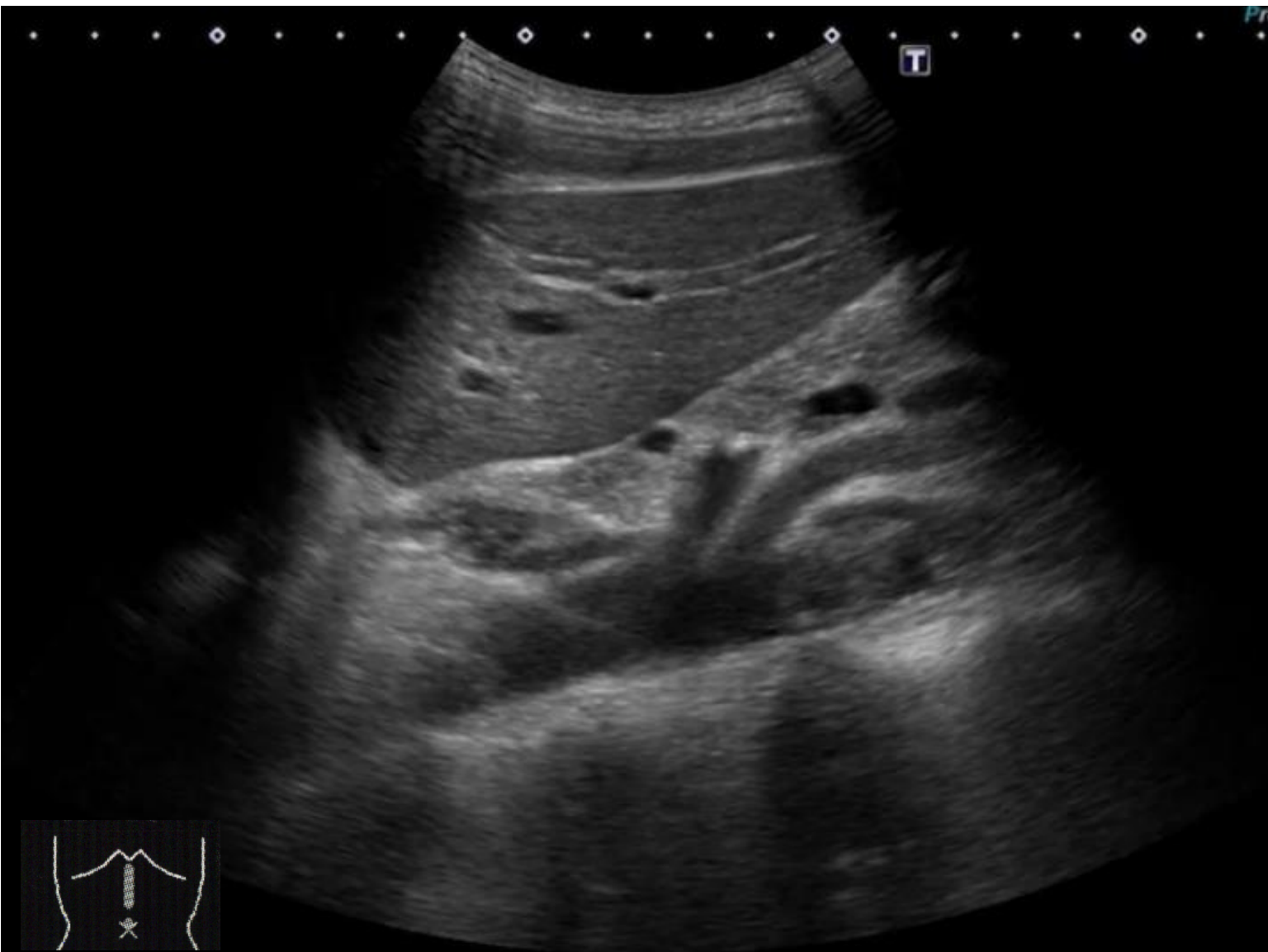心窩部縦走査

大動脈

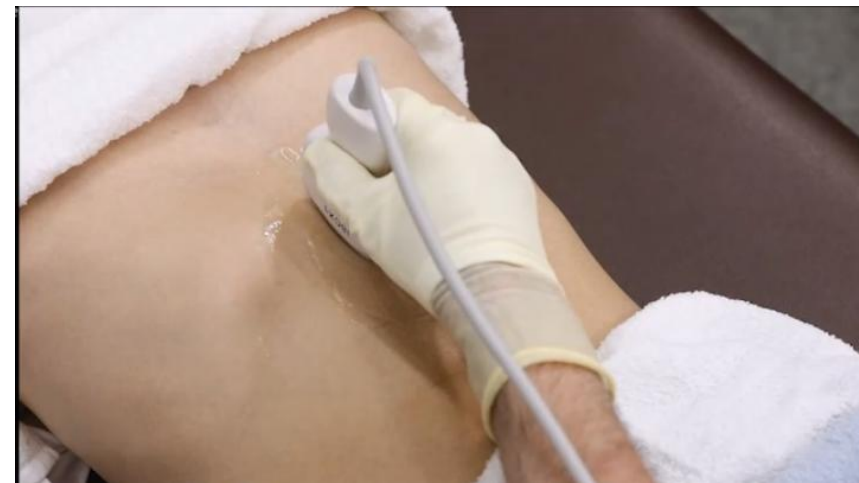
プローブ



心窩部縦走査 「大動脈断面」



腹部 基本A



見えてる

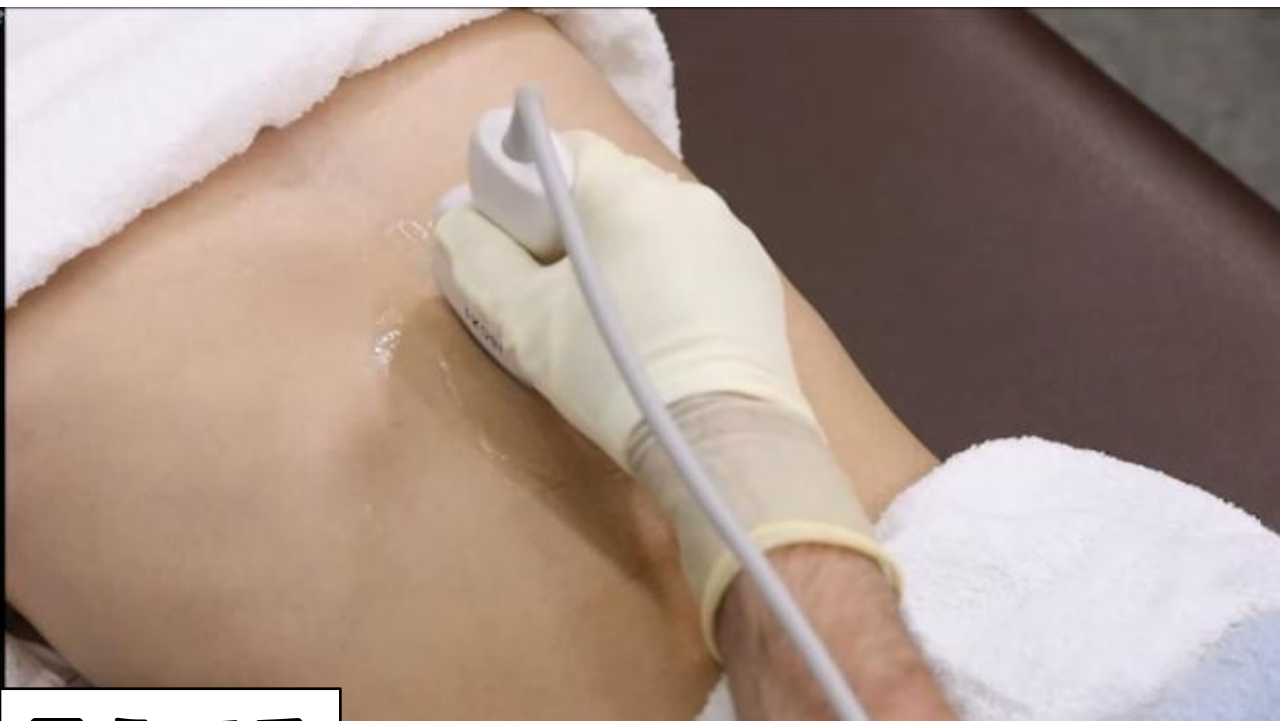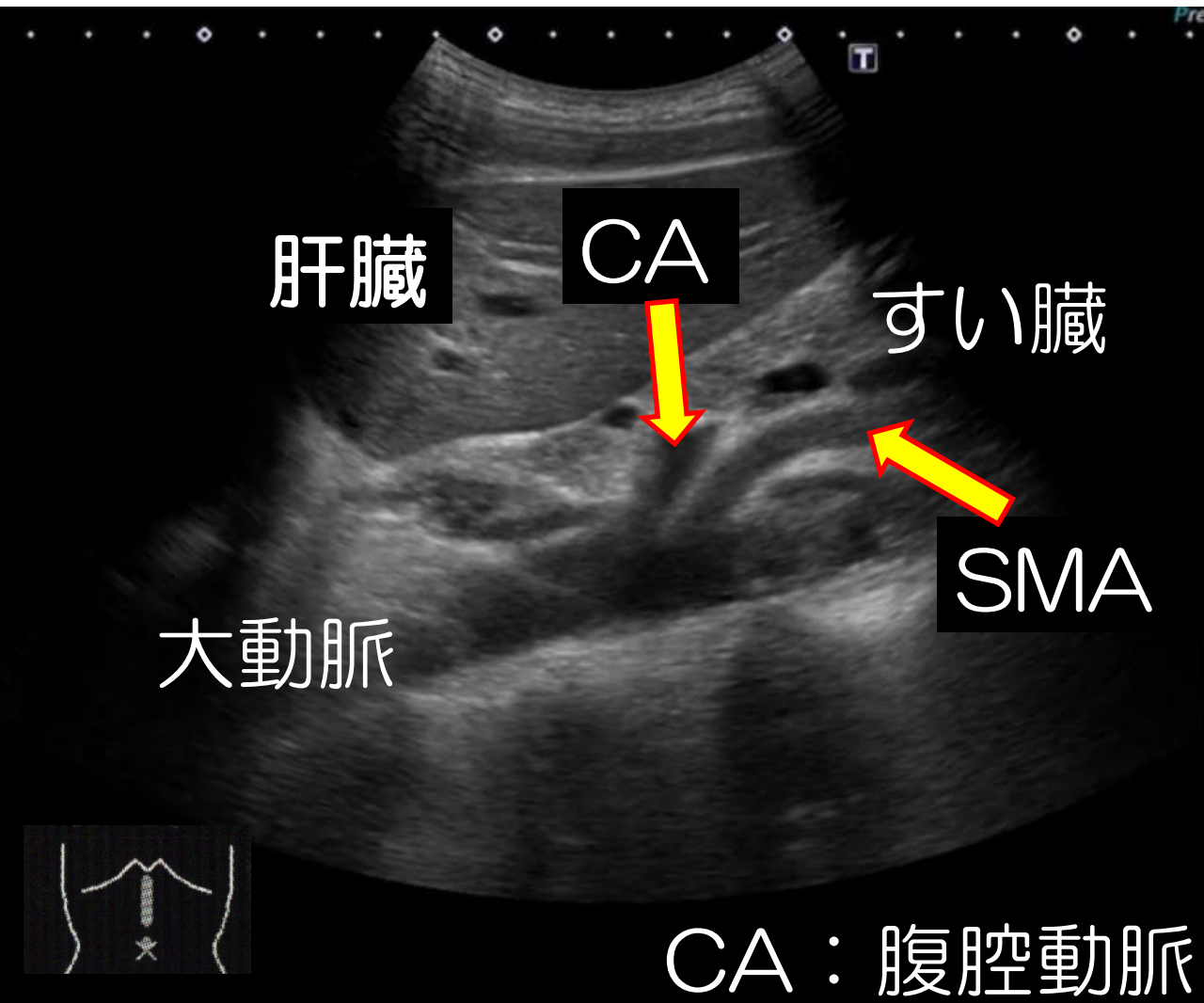
肝臓	すい臓	大動脈
SMA	CA	



CA：腹腔動脈

心窩部縦走査 「大動脈断面」

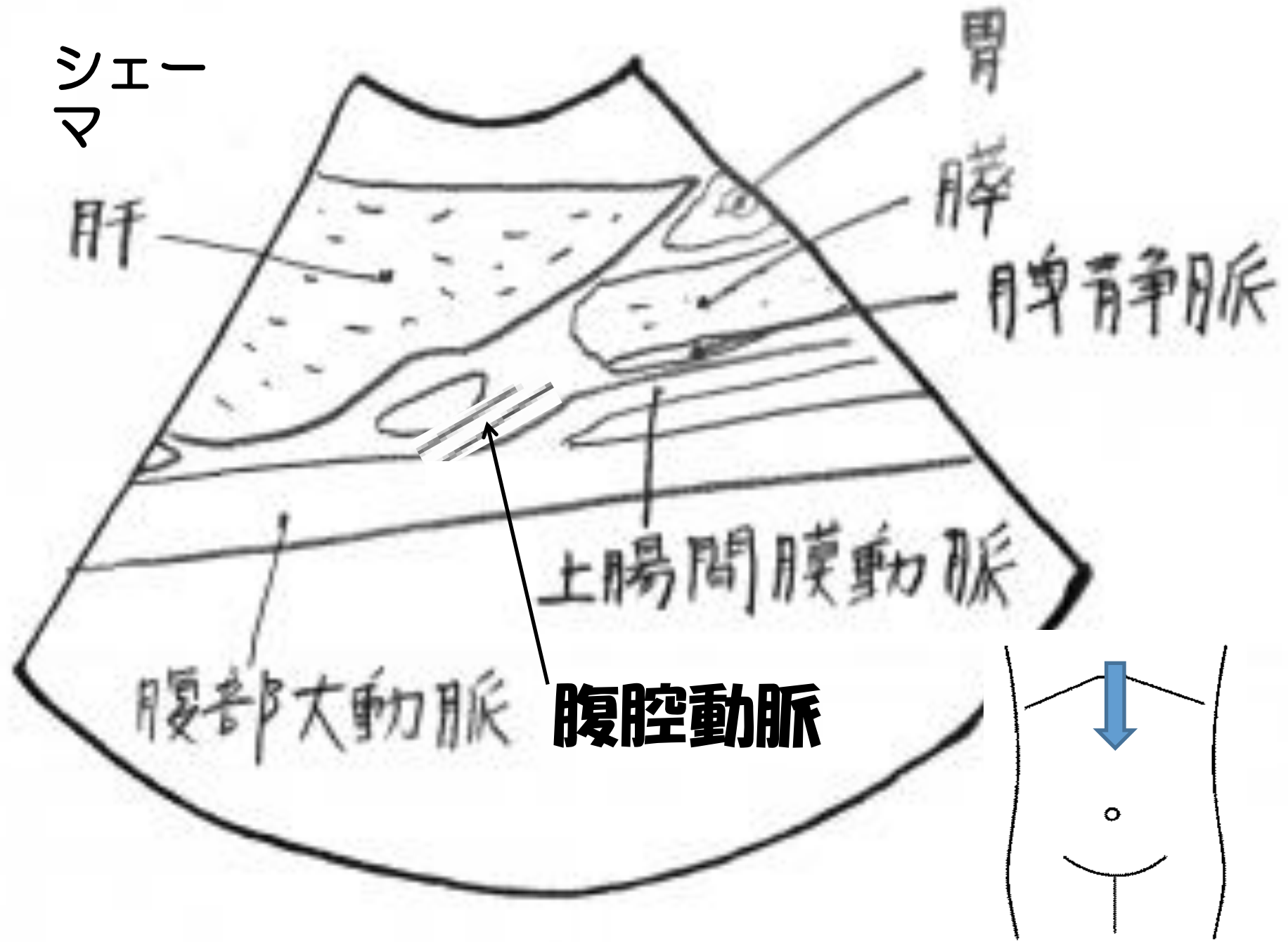
腹部 基本A



見えてる

肝臓	すい臓	大動脈
SMA	CA	

Detailed description: A diagrammatic box showing the relationship between the labels in the ultrasound image and the photograph. The top row lists '肝臓', 'すい臓', and '大動脈'. The bottom row lists 'SMA' and 'CA'. A line connects the '見えてる' (seen) label to the top row.



「腹部消化管」

心窩部縱走查

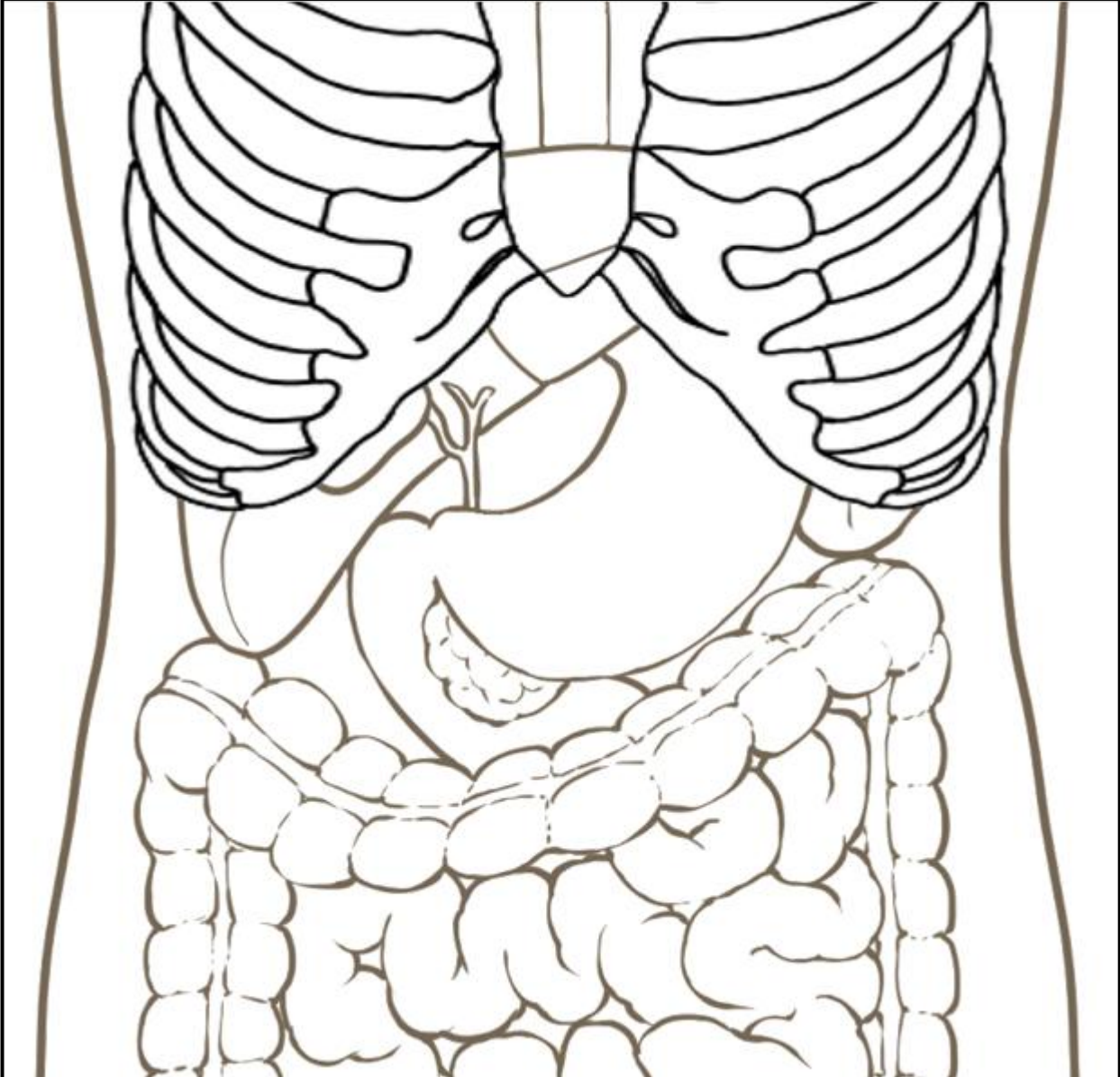
心窩部**横**走查

左肋間走查

右肋骨弓下縱走查

右肋骨弓下横走查

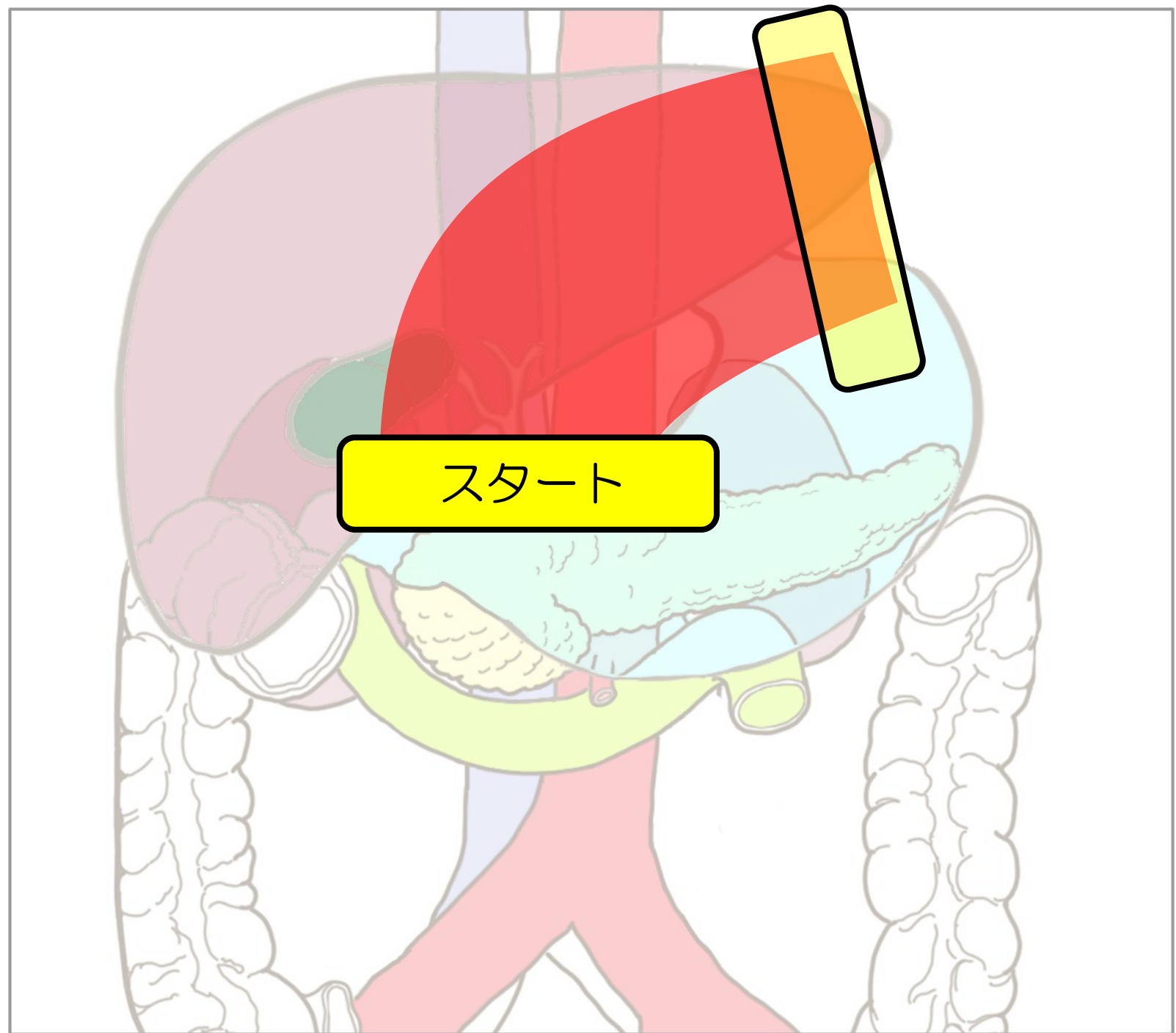
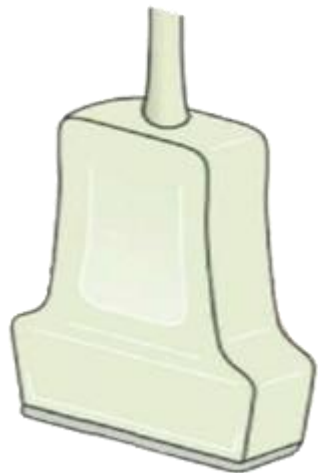
右肋間走查



心窩部横走査

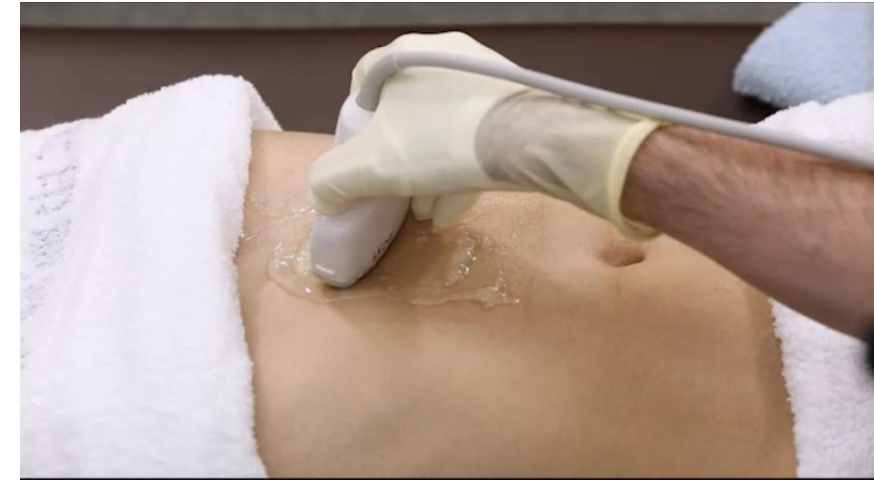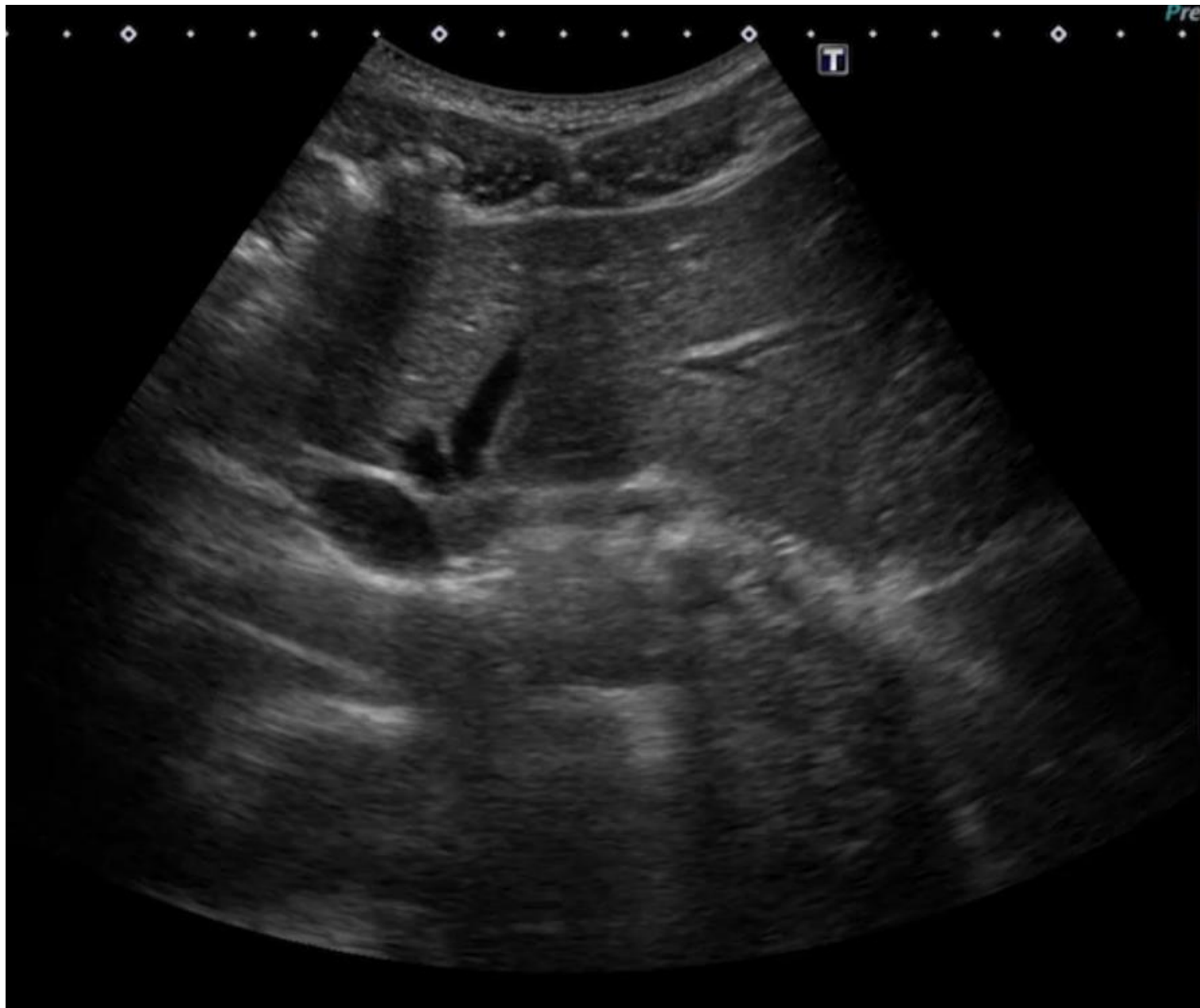肝左葉外側区域

プローブ



心窩部横走査 「下大静脈と左肝静脈と中肝静脈」

肝臓 胆のう 01



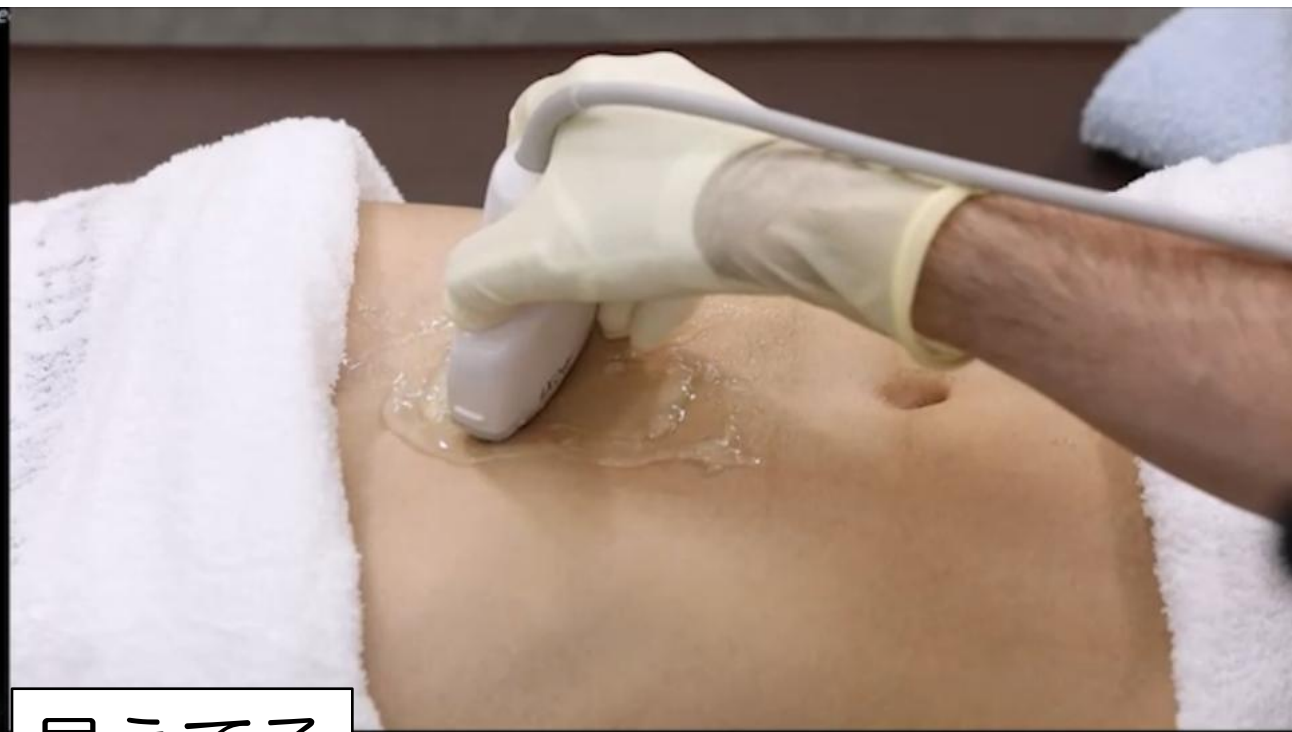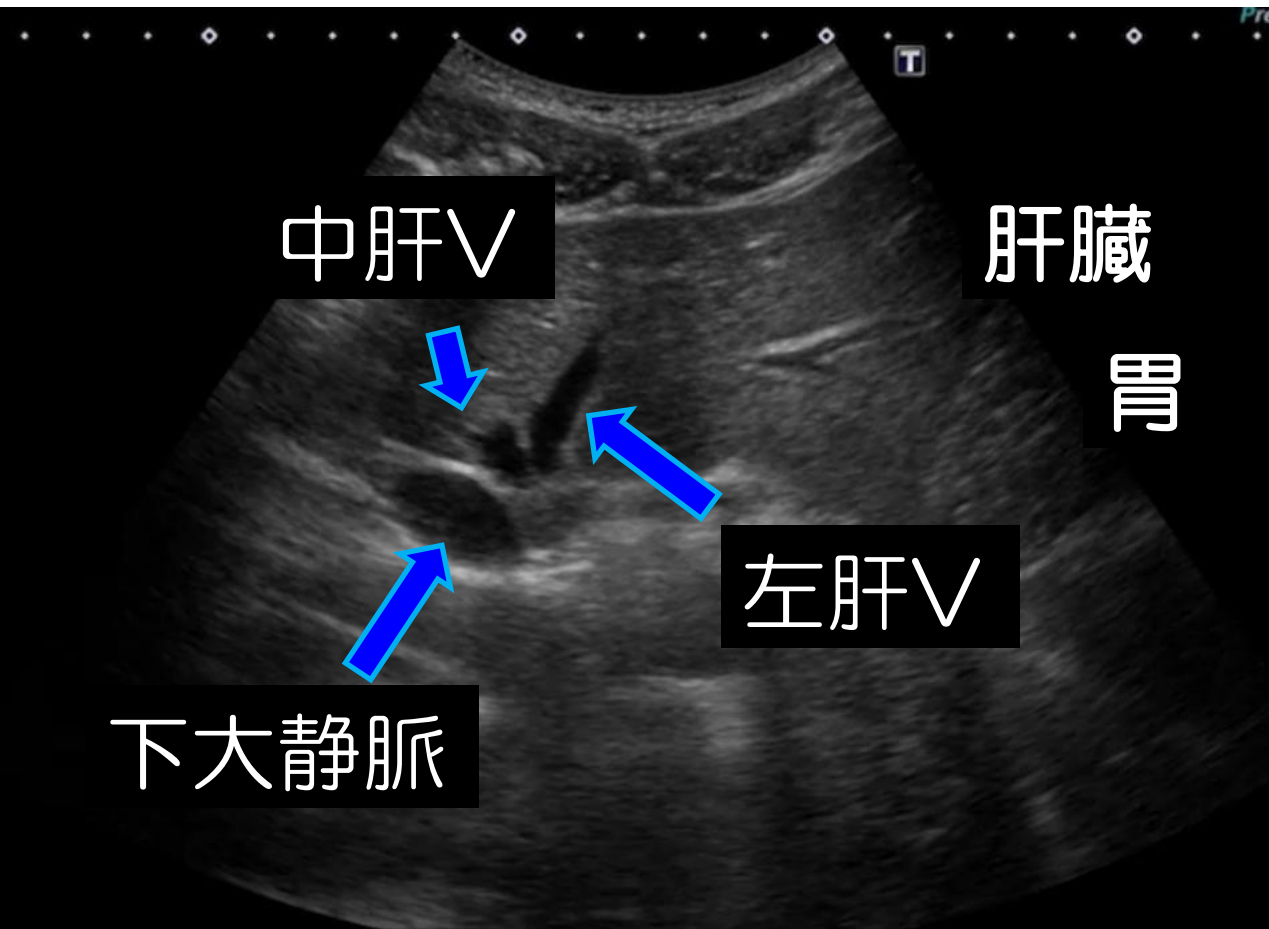
見えてる

肝臓 胃

左肝V 中肝V 右肝V

心窩部横走査 「下大静脈と左肝静脈と中肝静脈」

肝臓 胆のう 01



見えてる

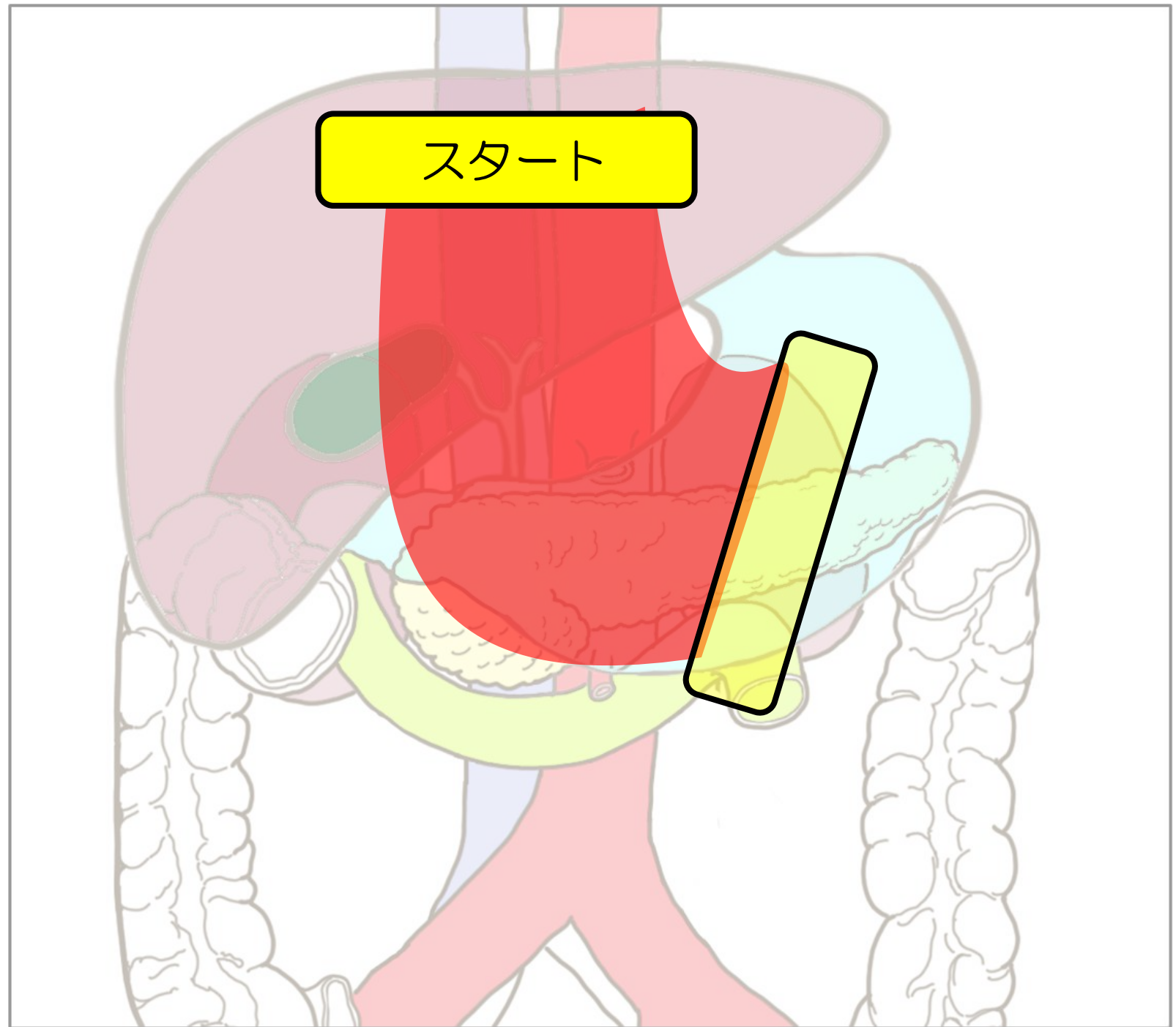
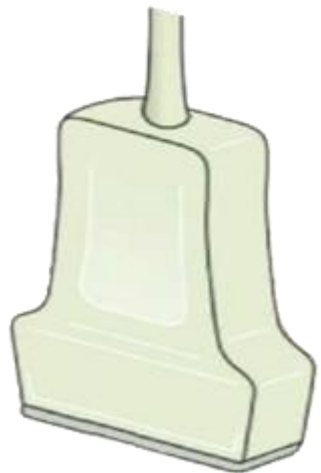
肝臓 胃

左肝V 中肝V 右肝V

心窩部横走査

肝左葉内側区域

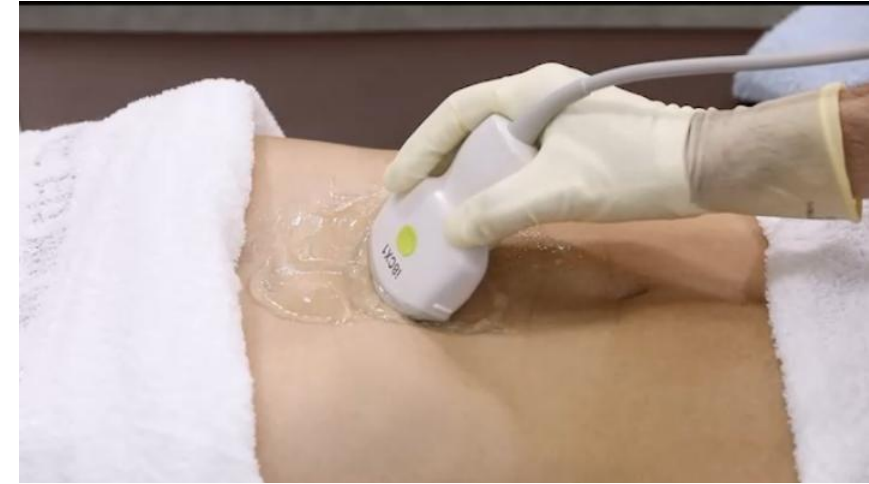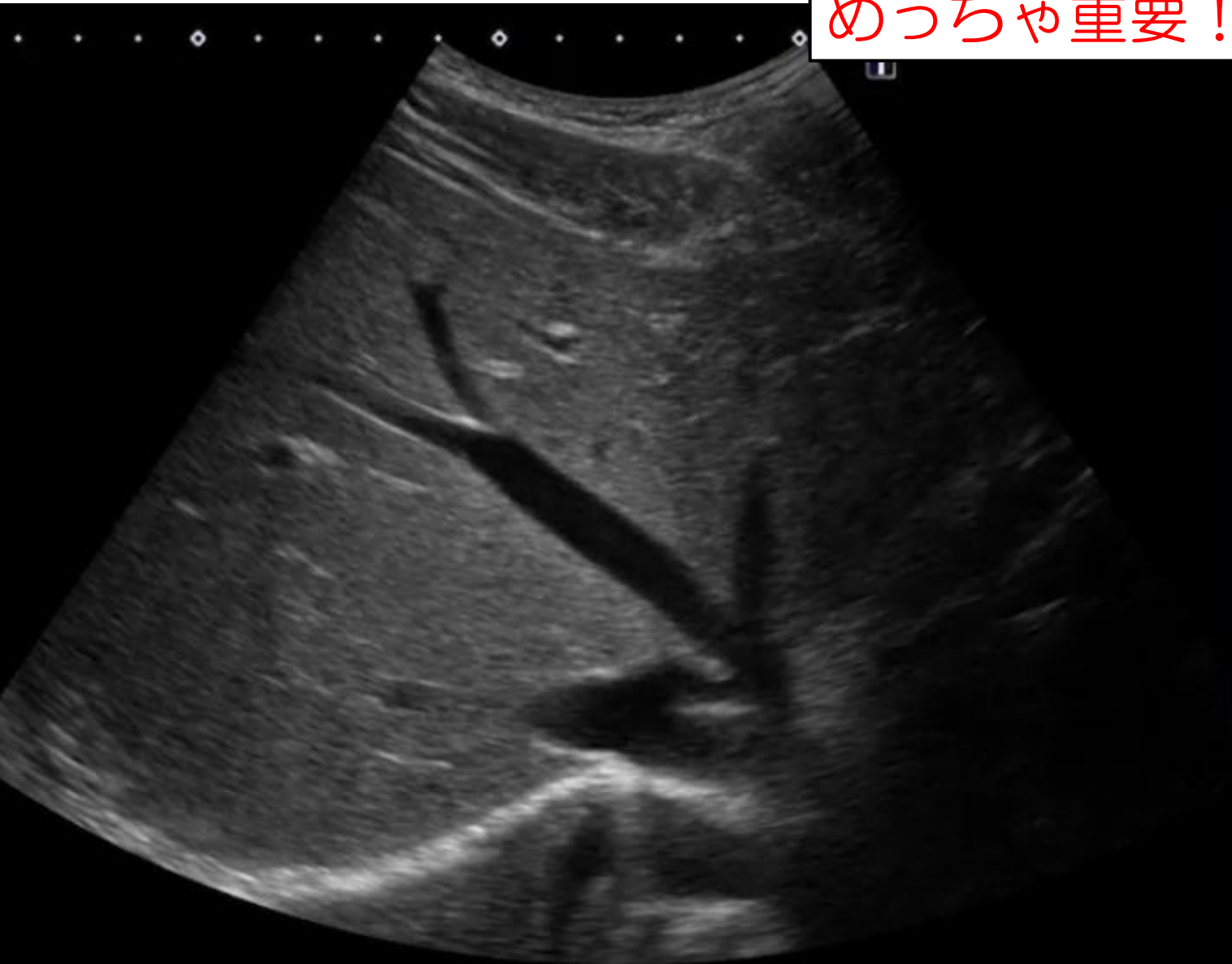
プローブ



心窩部横走査 「右肝静脈と中肝静脈と左肝静脈」

めっちゃ重要！

肝臓 胆のう 02



見えてる

肝臓 下大静脈

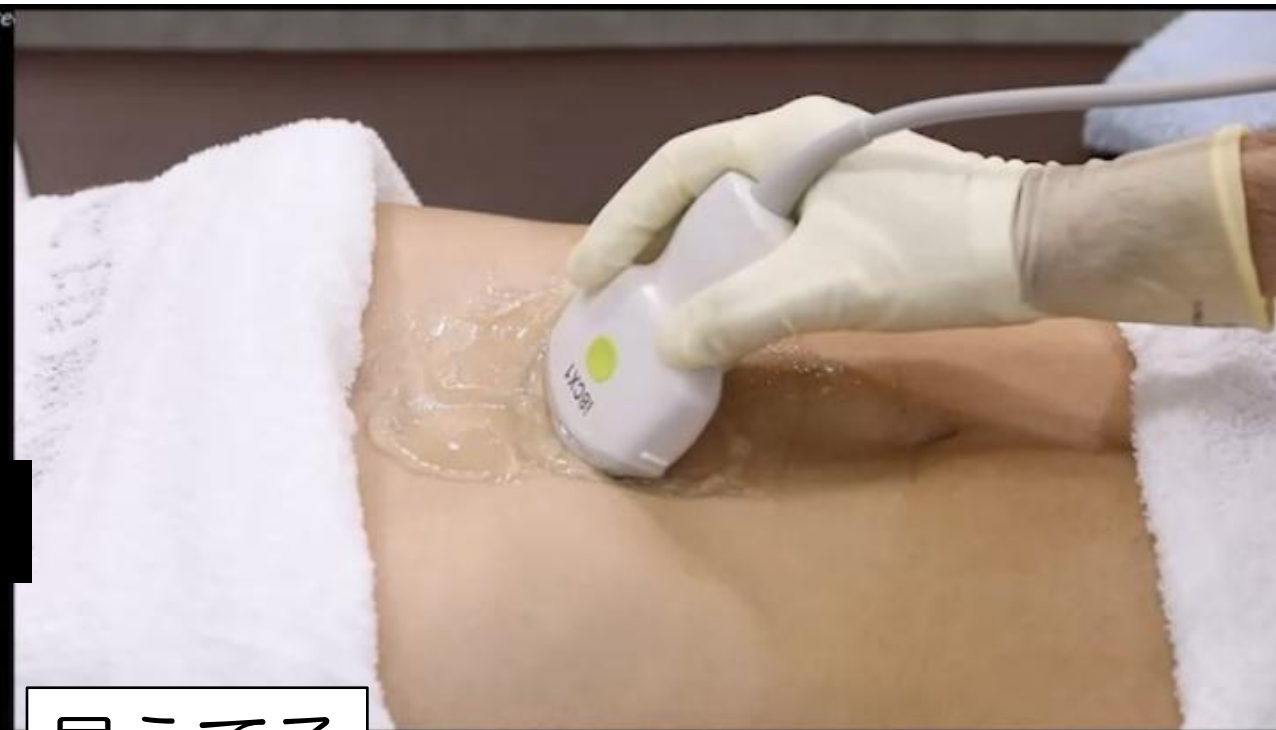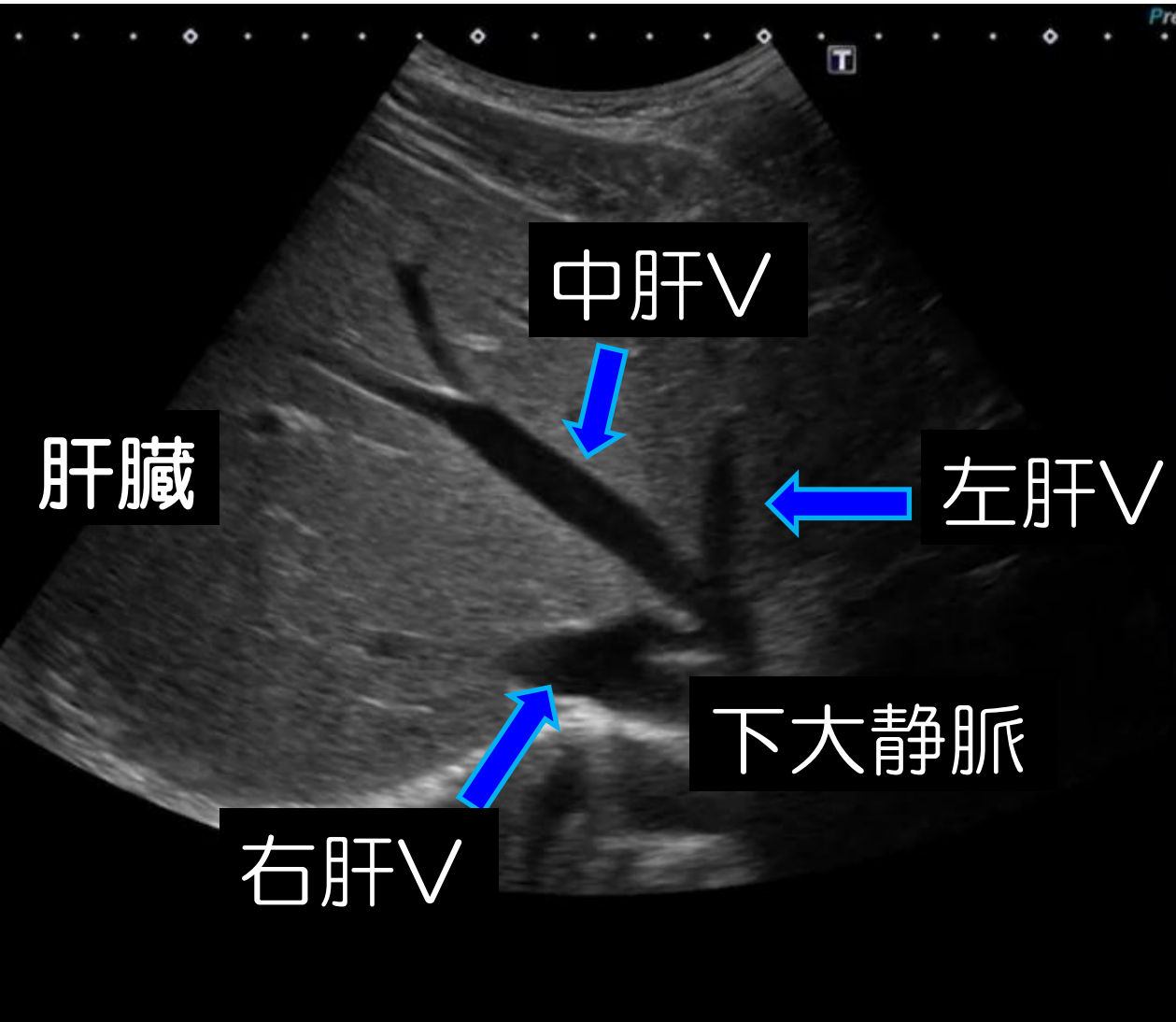
左肝V 中肝V 右肝V

心窩部横走査

「右肝静脈と中肝静脈と左肝静脈」

肝臓 胆のう 02

めっちゃ重要!



見えてる

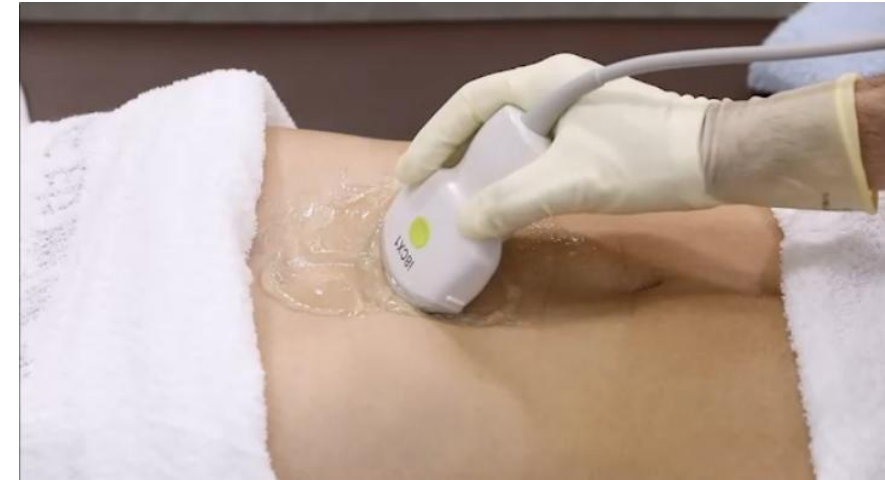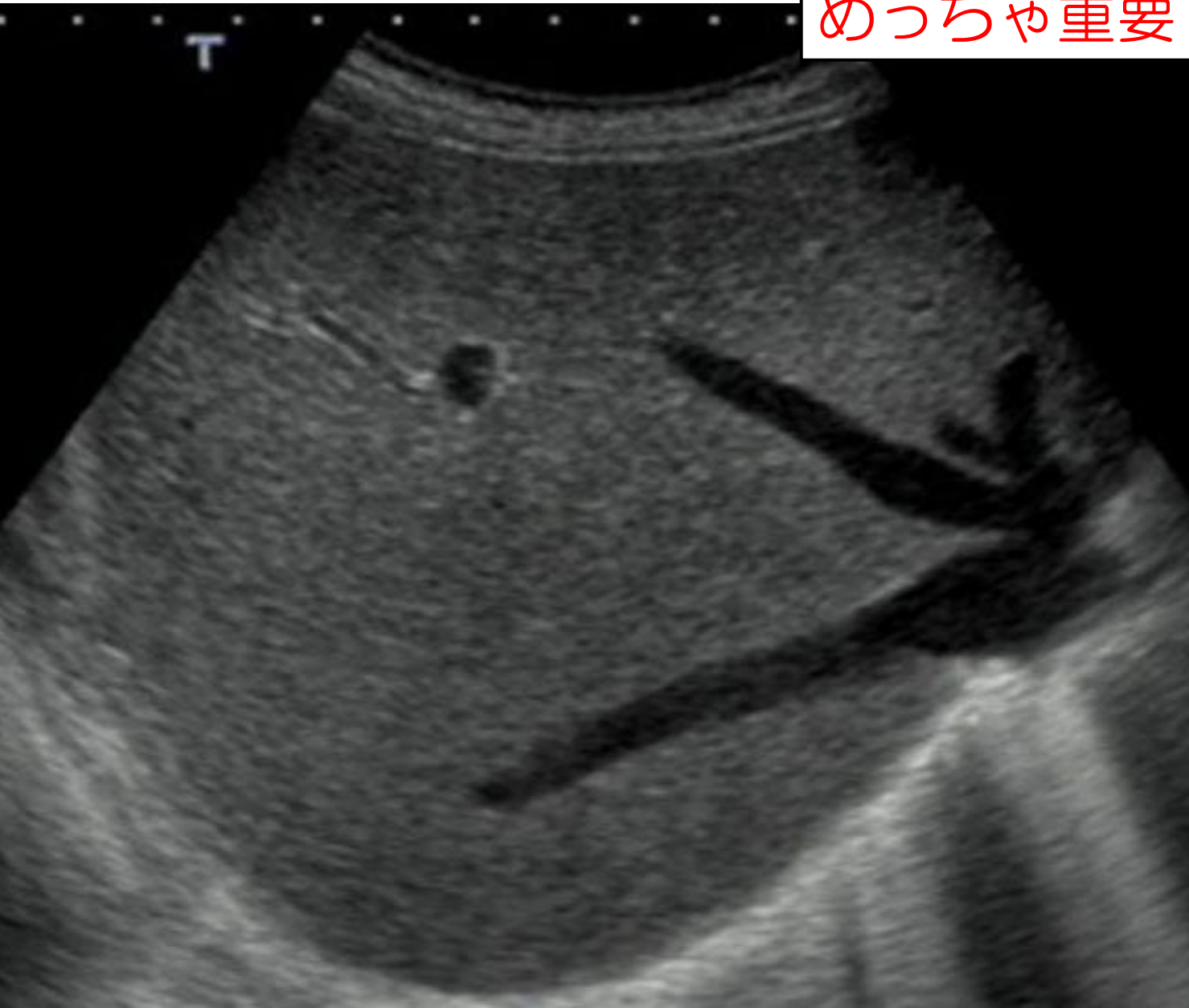肝臓 下大静脈

左肝V 中肝V 右肝V

心窩部横走査 「右肝静脈と中肝静脈と左肝静脈」

めっちゃ重要！

肝臓 胆のう 03



見えてる

肝臓 下大静脈

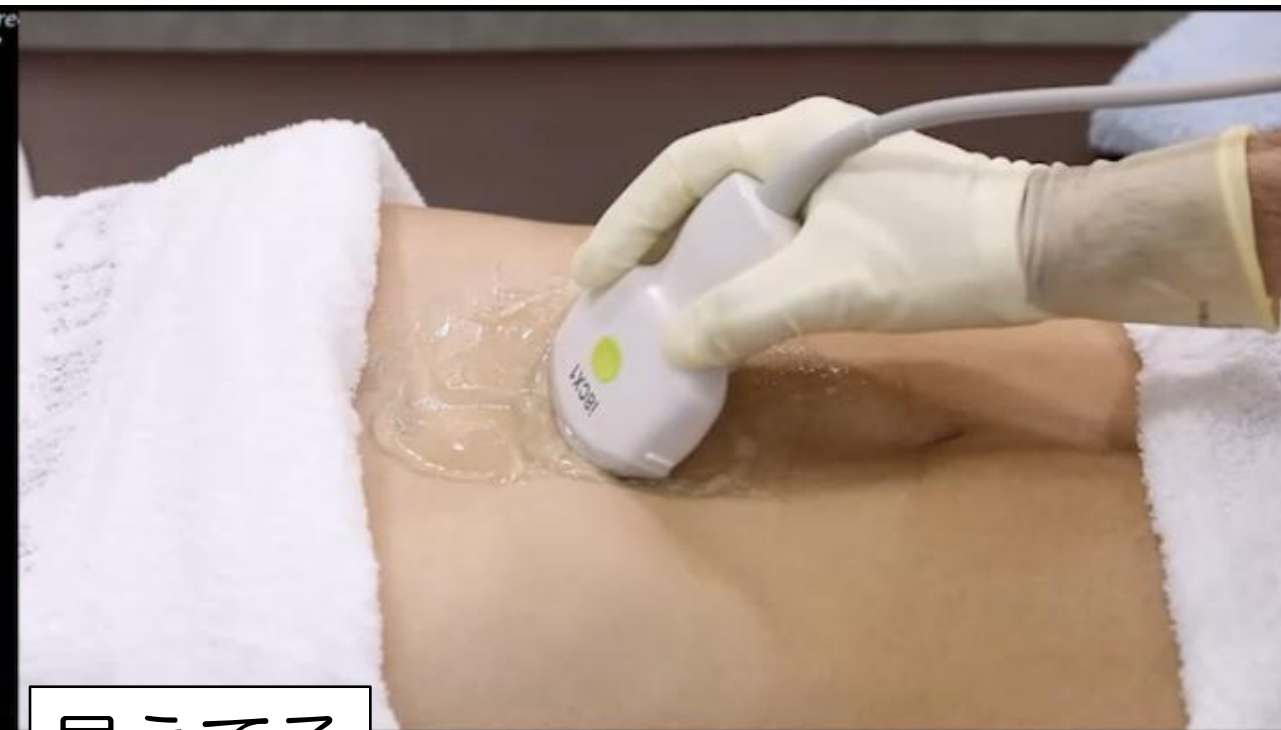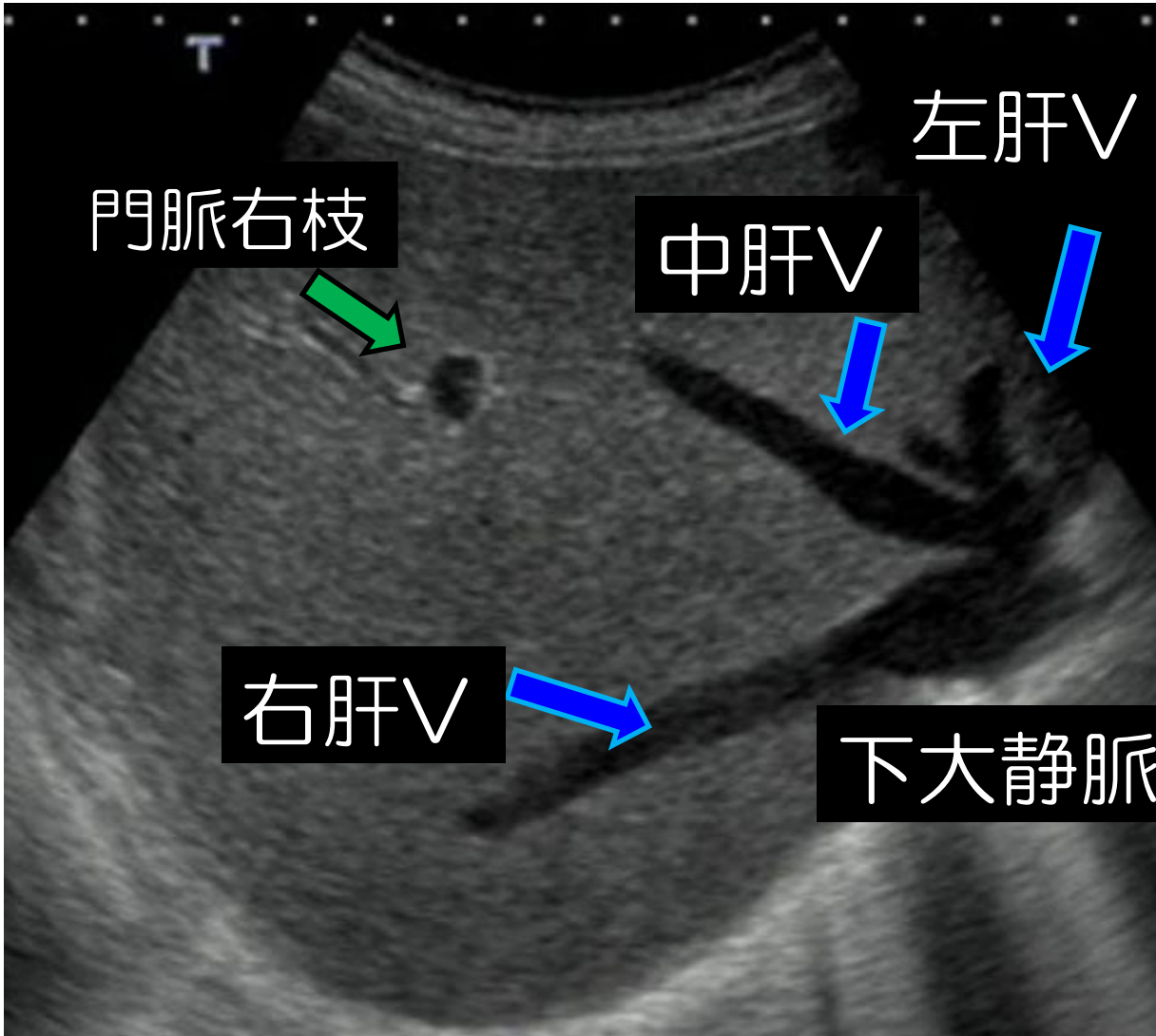
左肝V 中肝V 右肝V

心窩部横走査

「右肝静脈と中肝静脈と左肝静脈」

肝臓 胆のう 03

めっちゃ重要！



見えてる

肝臓 下大静脈

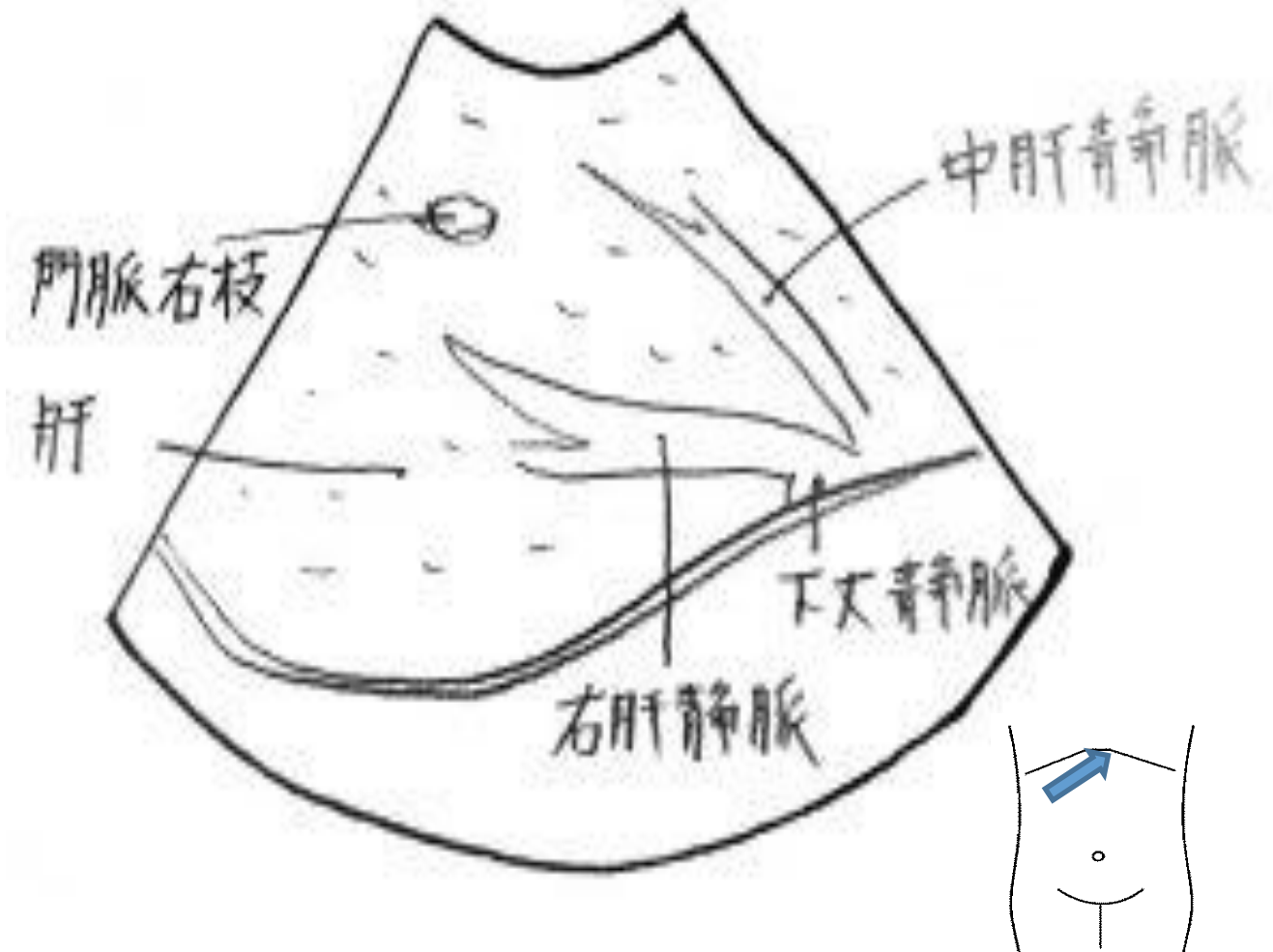
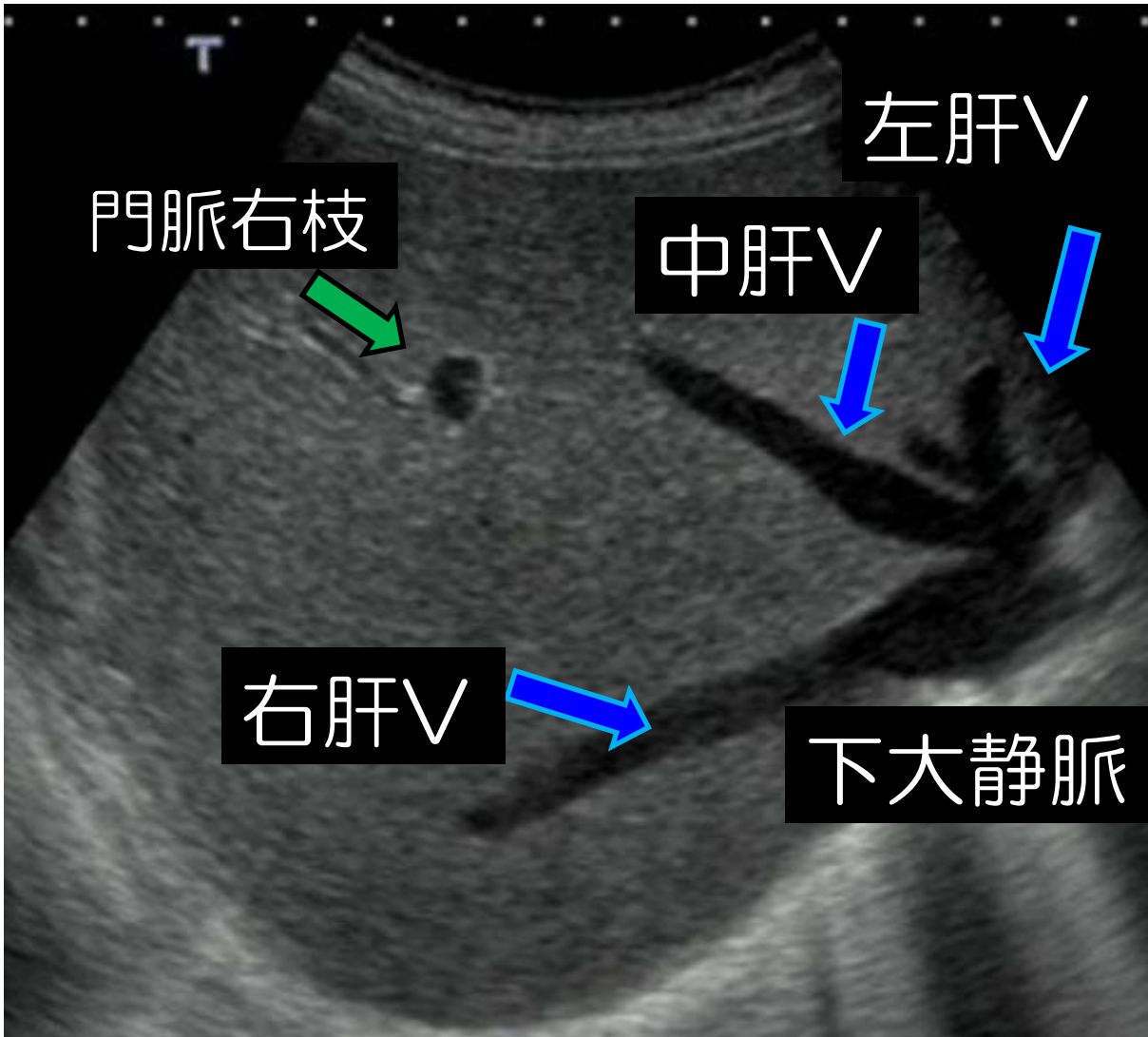
左肝V 中肝V 右肝V

心窩部横走査

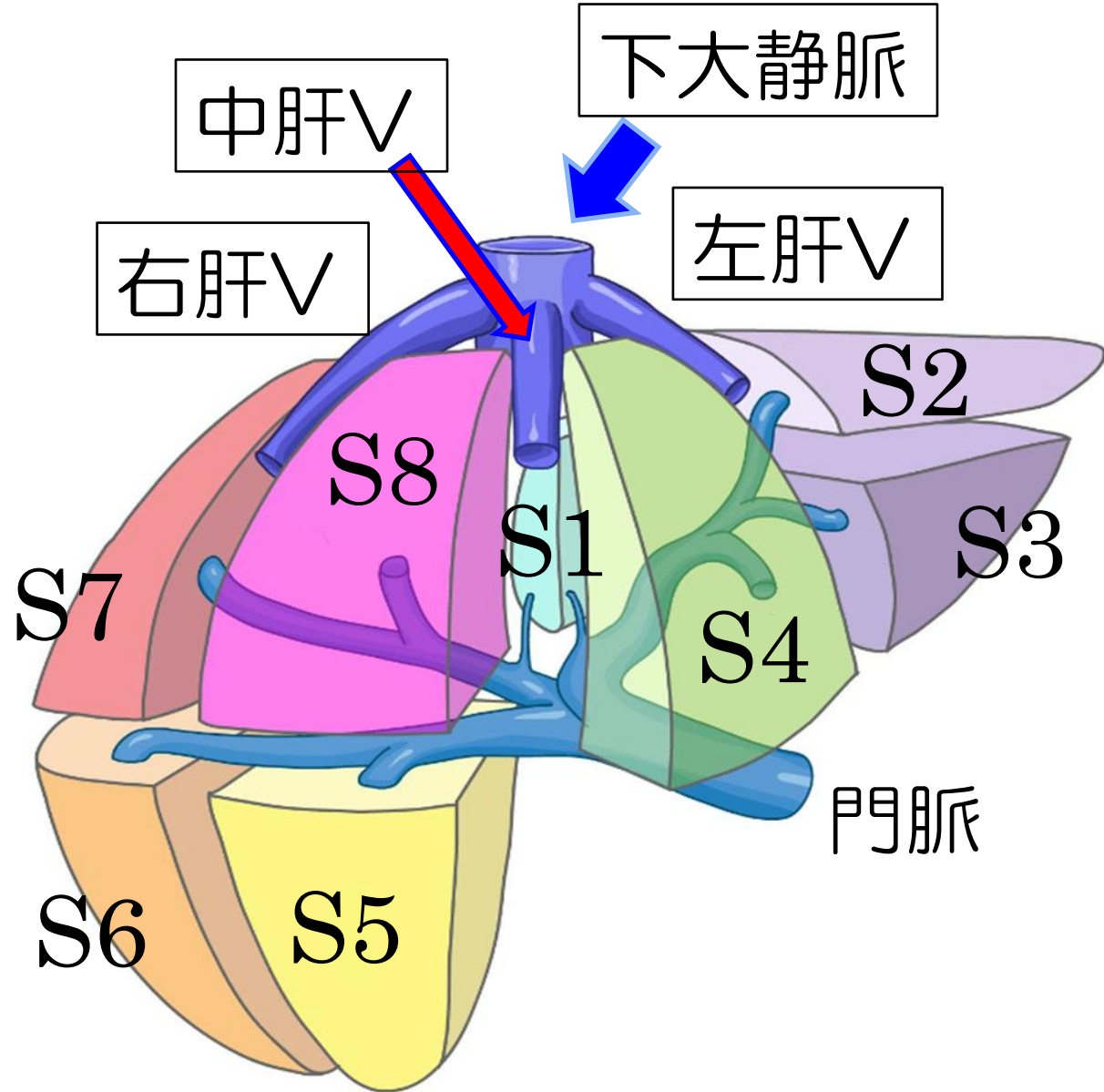
「右肝静脈と中肝静脈と左肝静脈」

肝臓 胆のう 03

めっちゃ重要！



「肝臓」 亜区域（クイノー分類）



左葉

- S1 : 内側区域(尾状葉)
- S2 : 外側区域
- S3 : 外側区域
- S4 : 内側区域(方形葉)

右葉

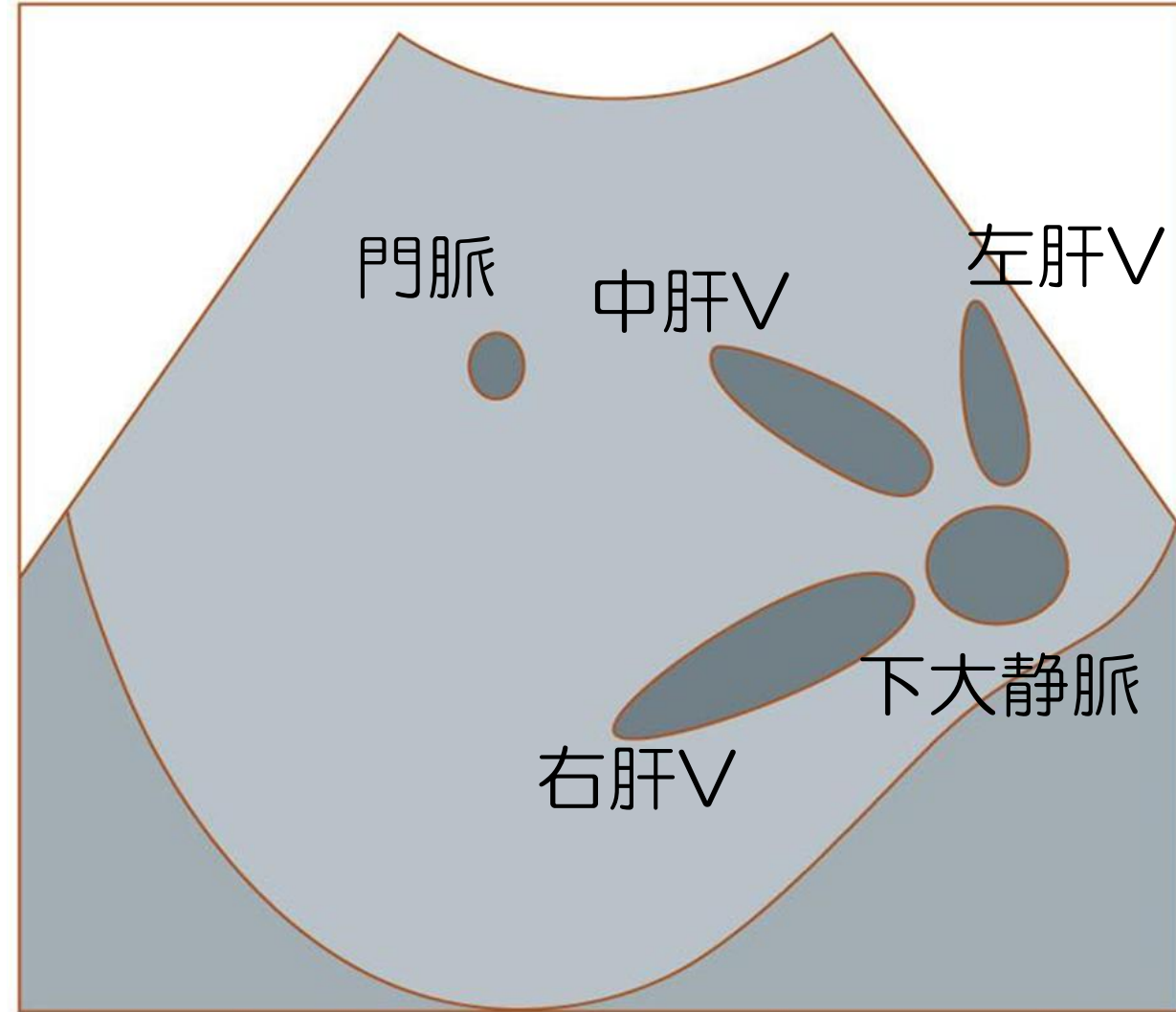
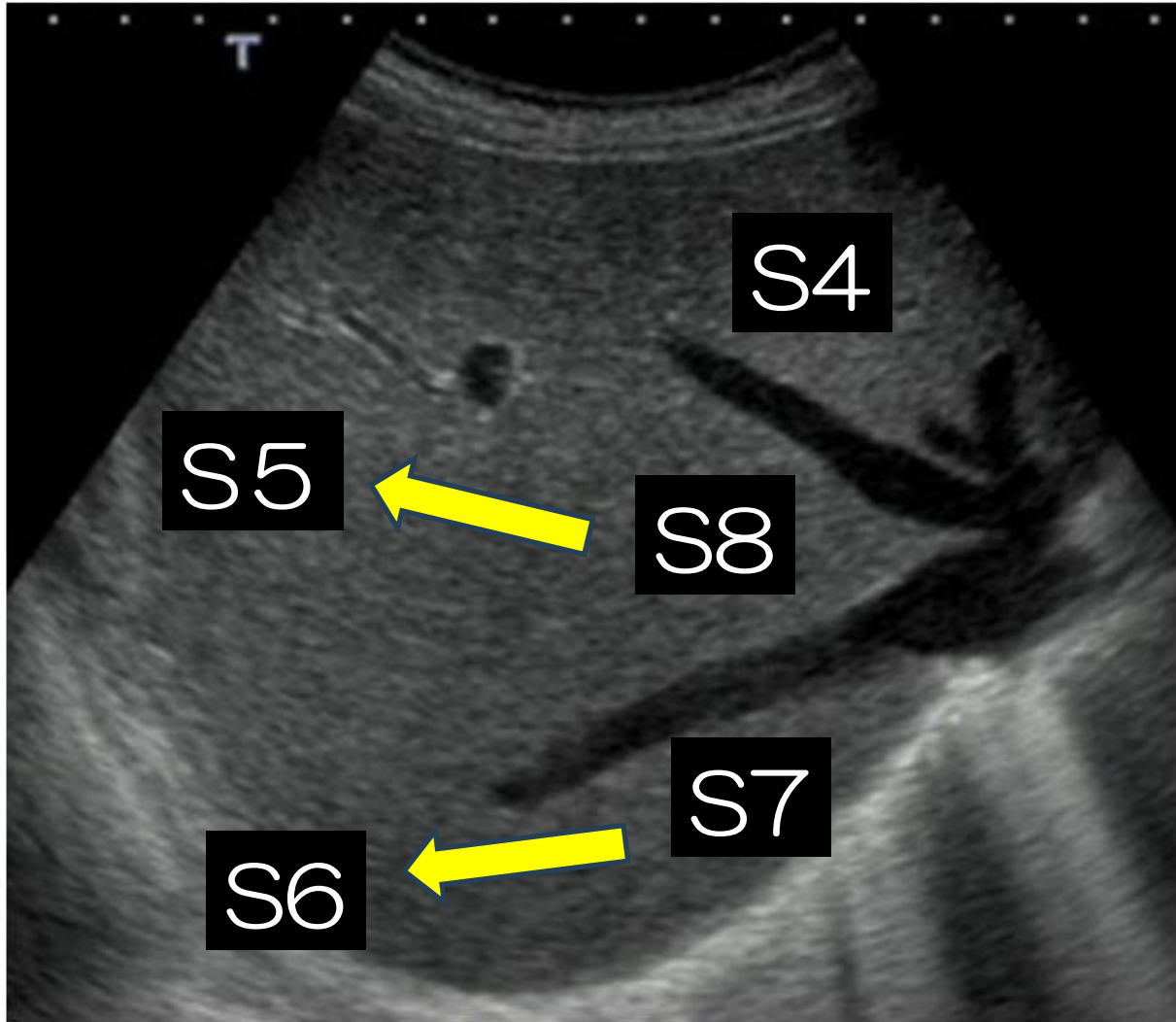
- S5 : 前区域
- S6 : 後区域
- S7 : 後区域
- S8 : 前区域

心窩部横走査

「右肝静脈と中肝静脈と左肝静脈」

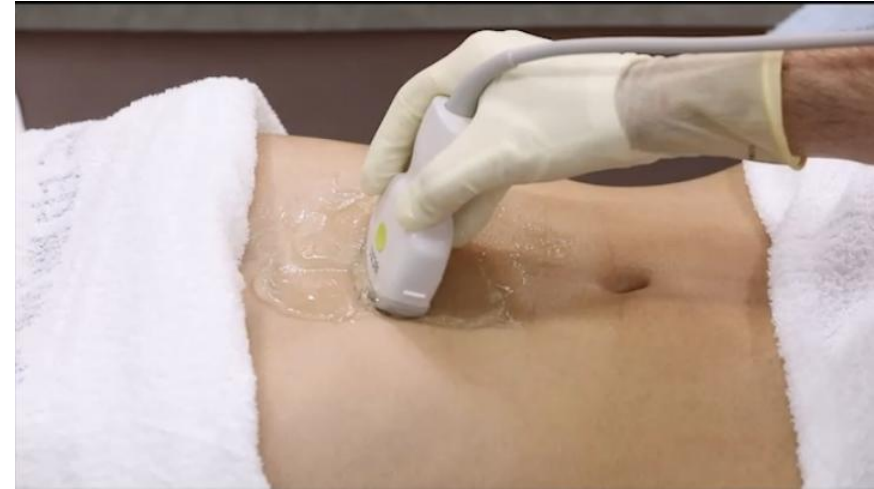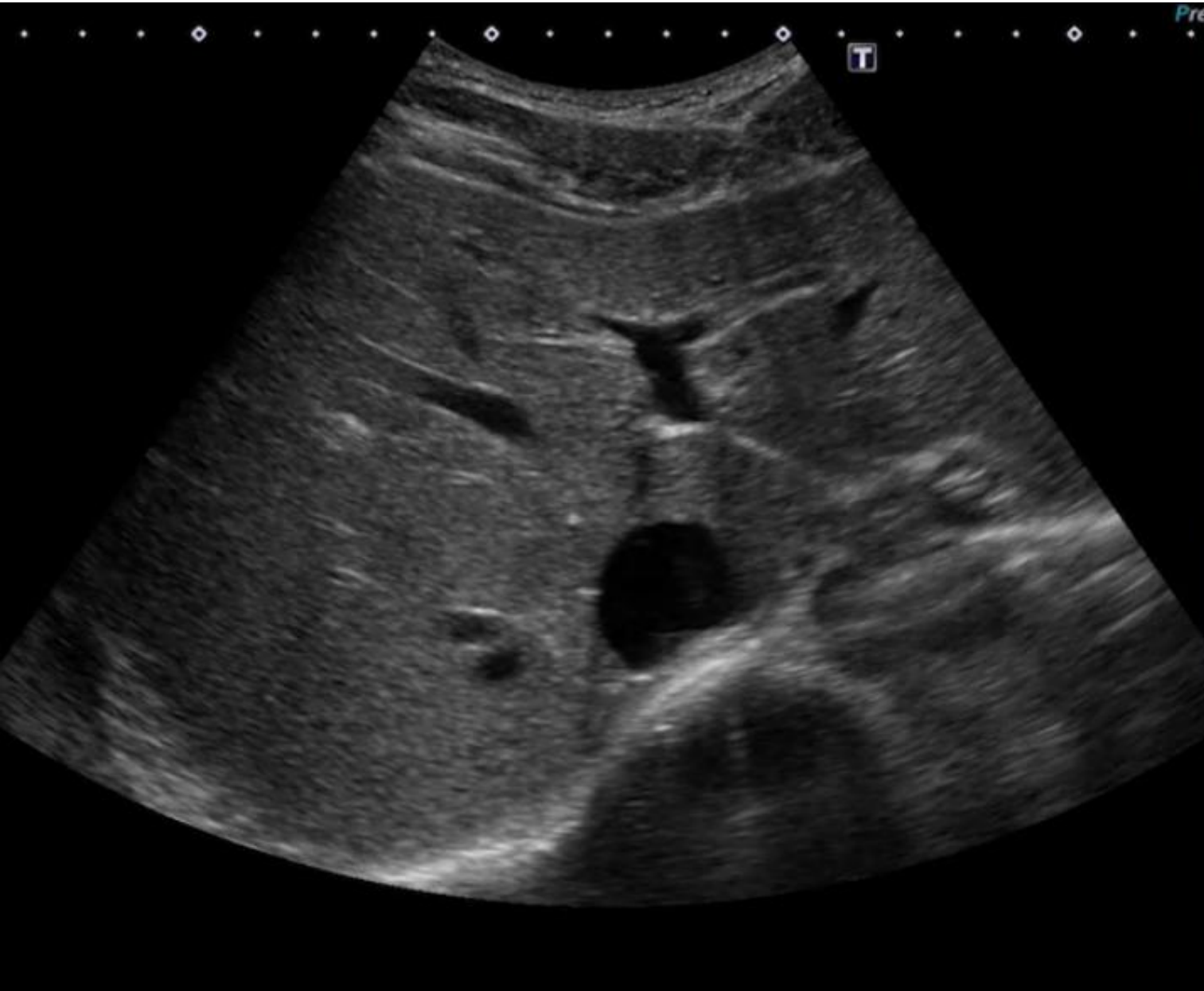肝臓 胆のう 03

めっちゃ重要！



心窩部横走査 「下大静脈と門脈」

肝臓 胆のう 04

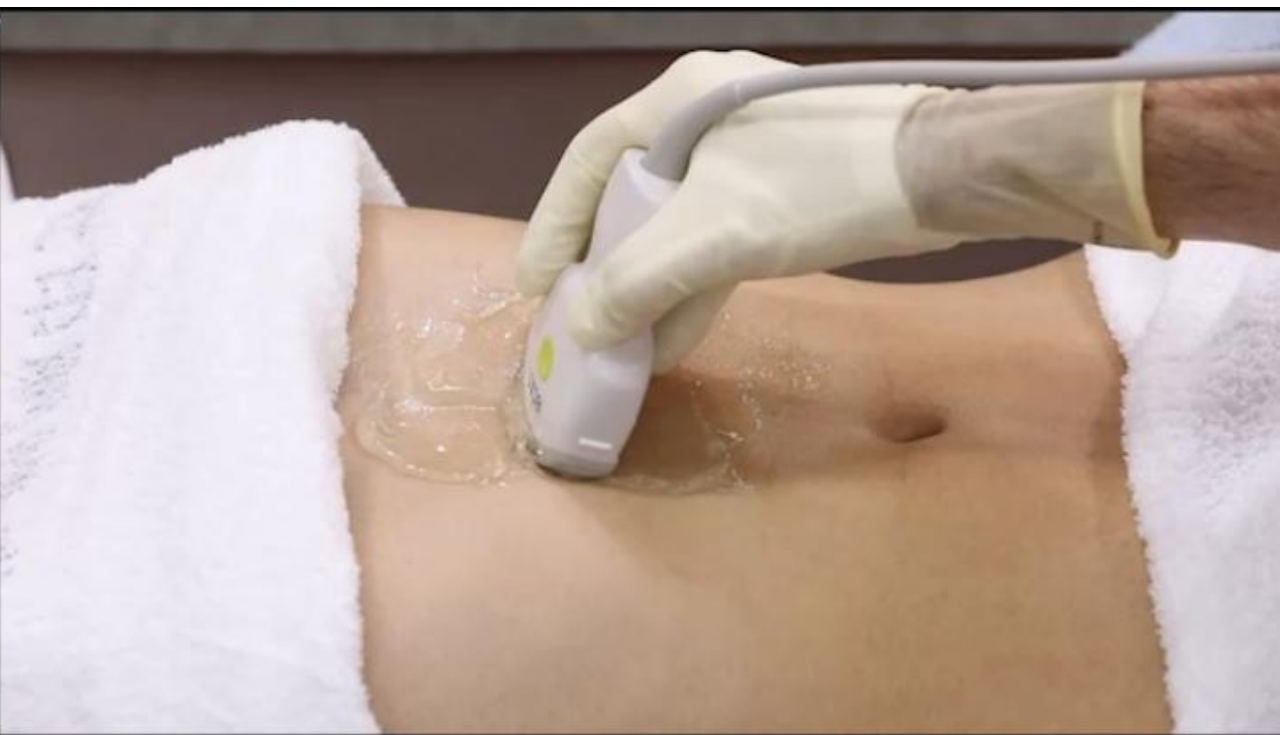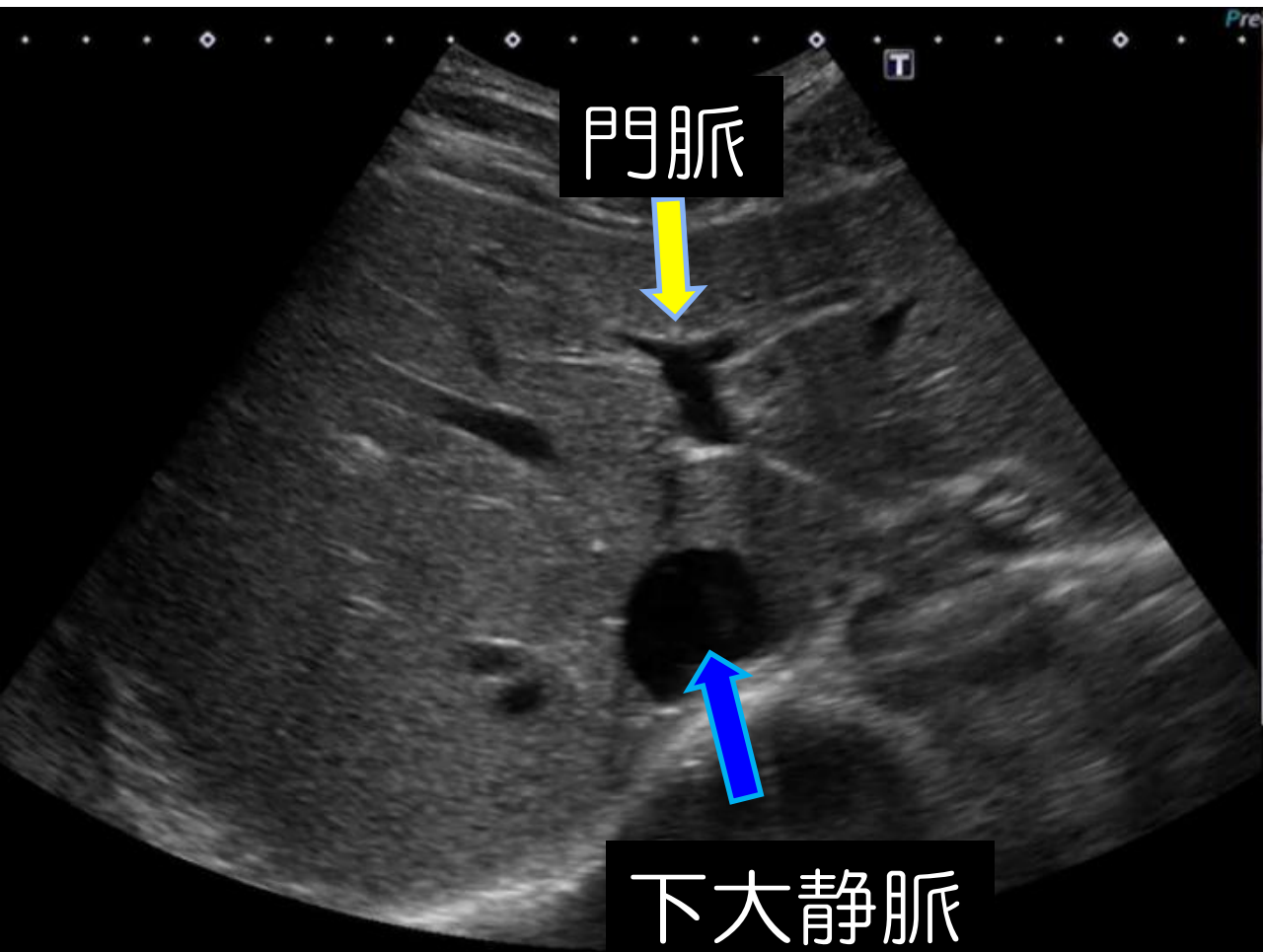


見えてる

門脈 下大静脈

心窩部横走査 「下大静脈と門脈」

肝臓 胆のう 04

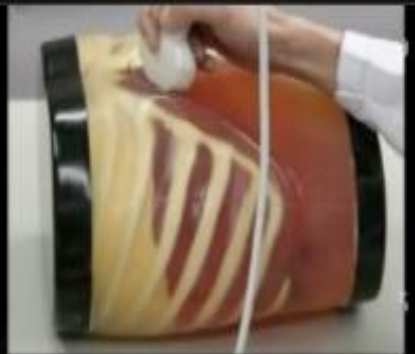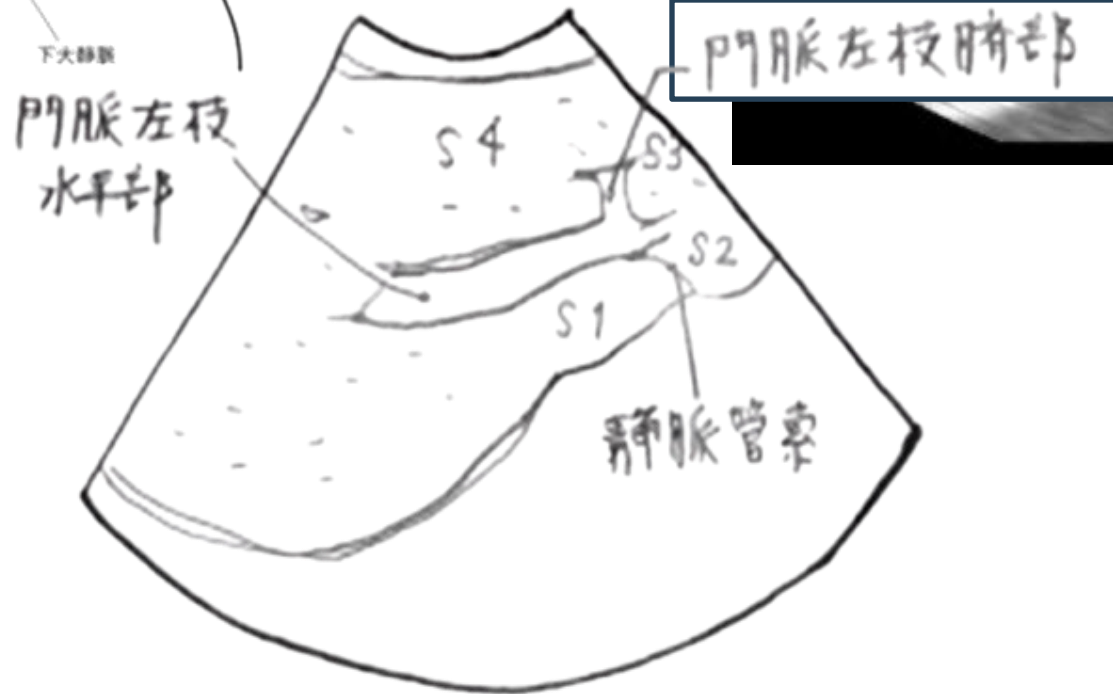
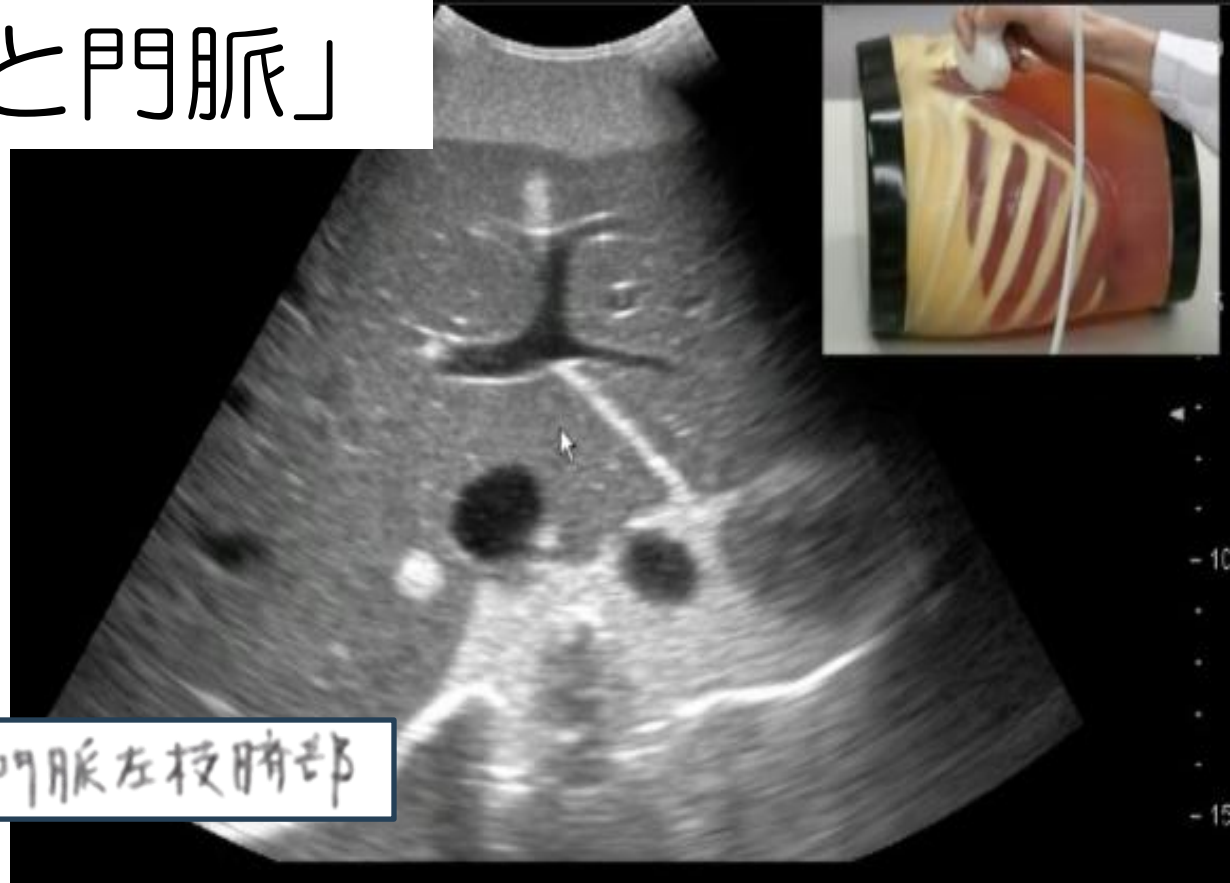
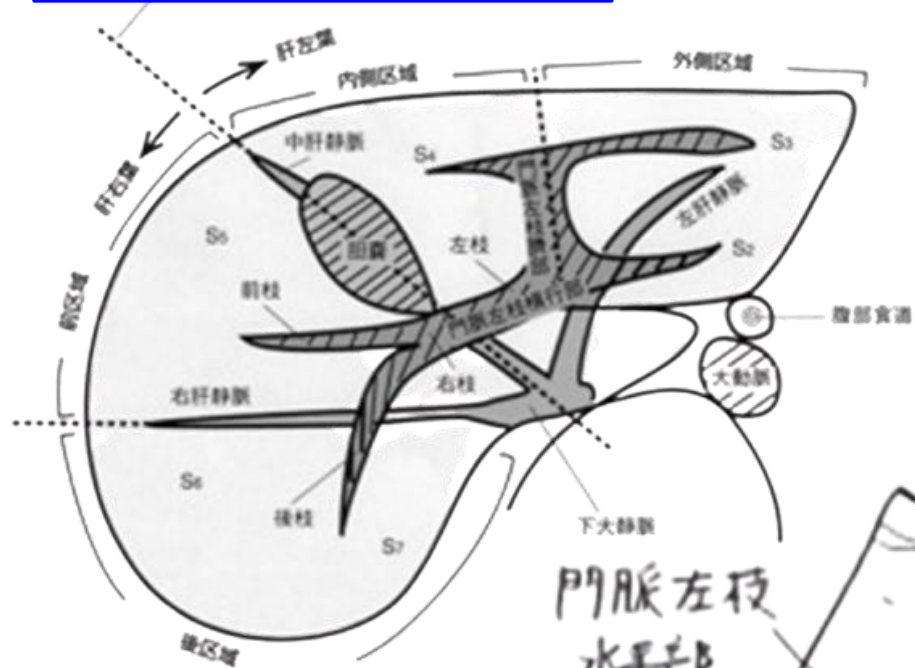


見えてる

門脈 下大静脈

心窩部横走査 「下大静脈と門脈」

肝臓 胆のう 04



「腹部消化管」

心窩部縱走查

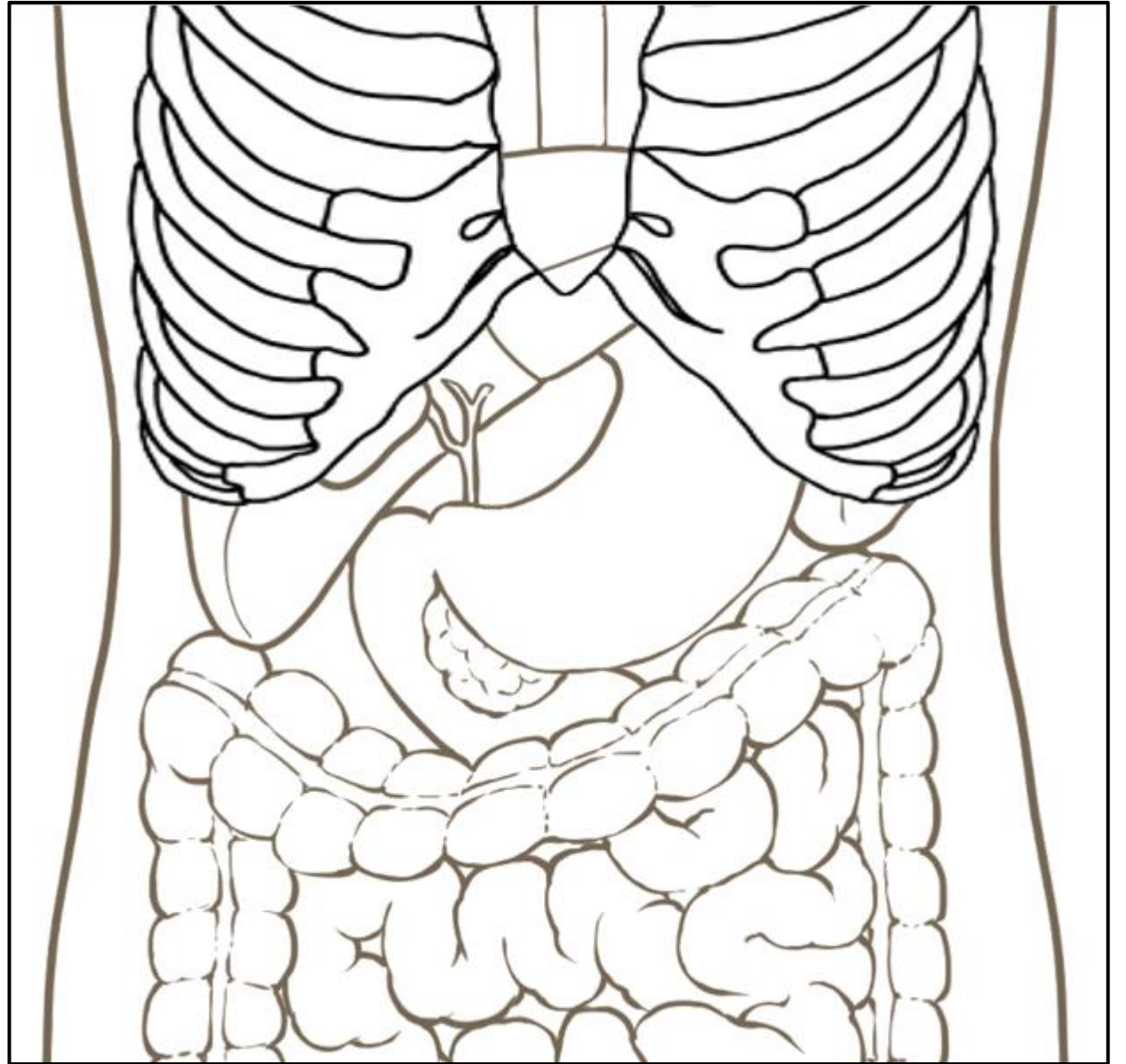
心窩部橫走查

左肋間走查

右肋骨弓下縱走查

右肋骨弓下橫走查

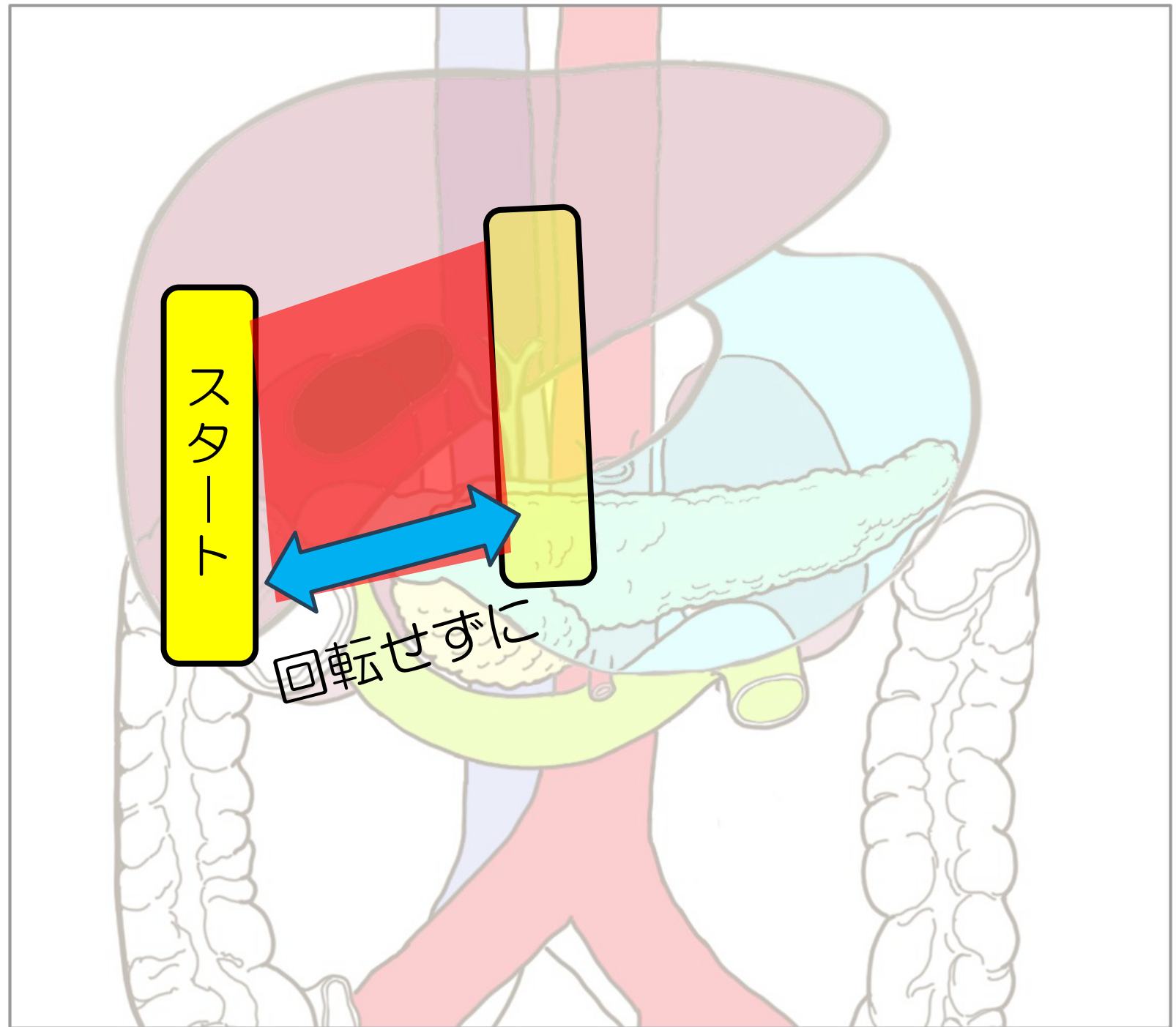
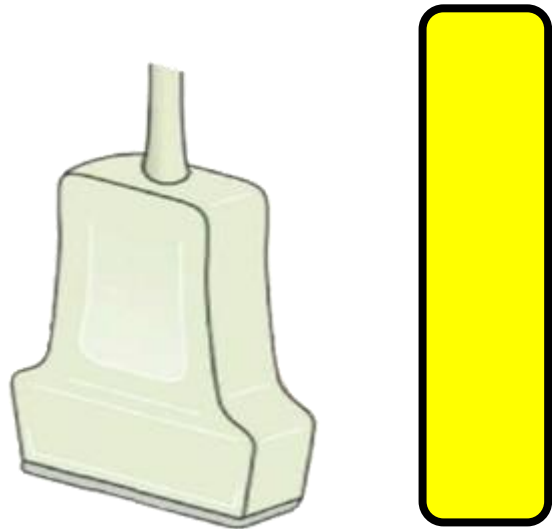
右肋間走查



右肋骨弓下縦走査

胆のう

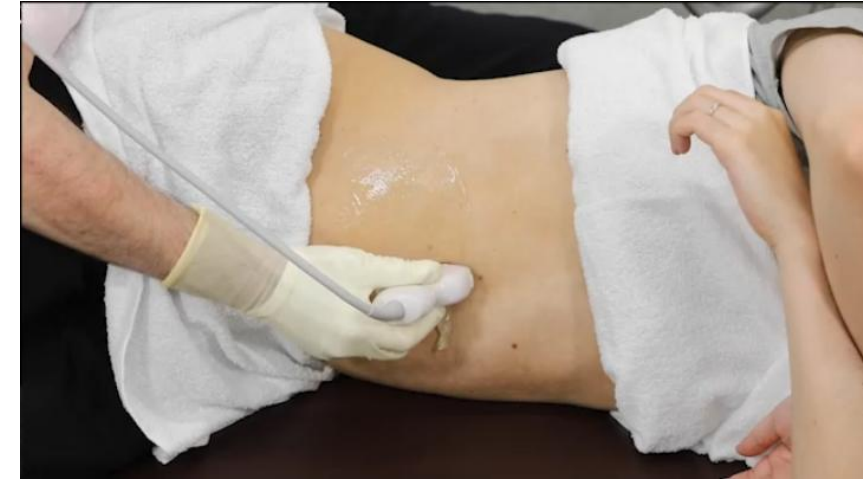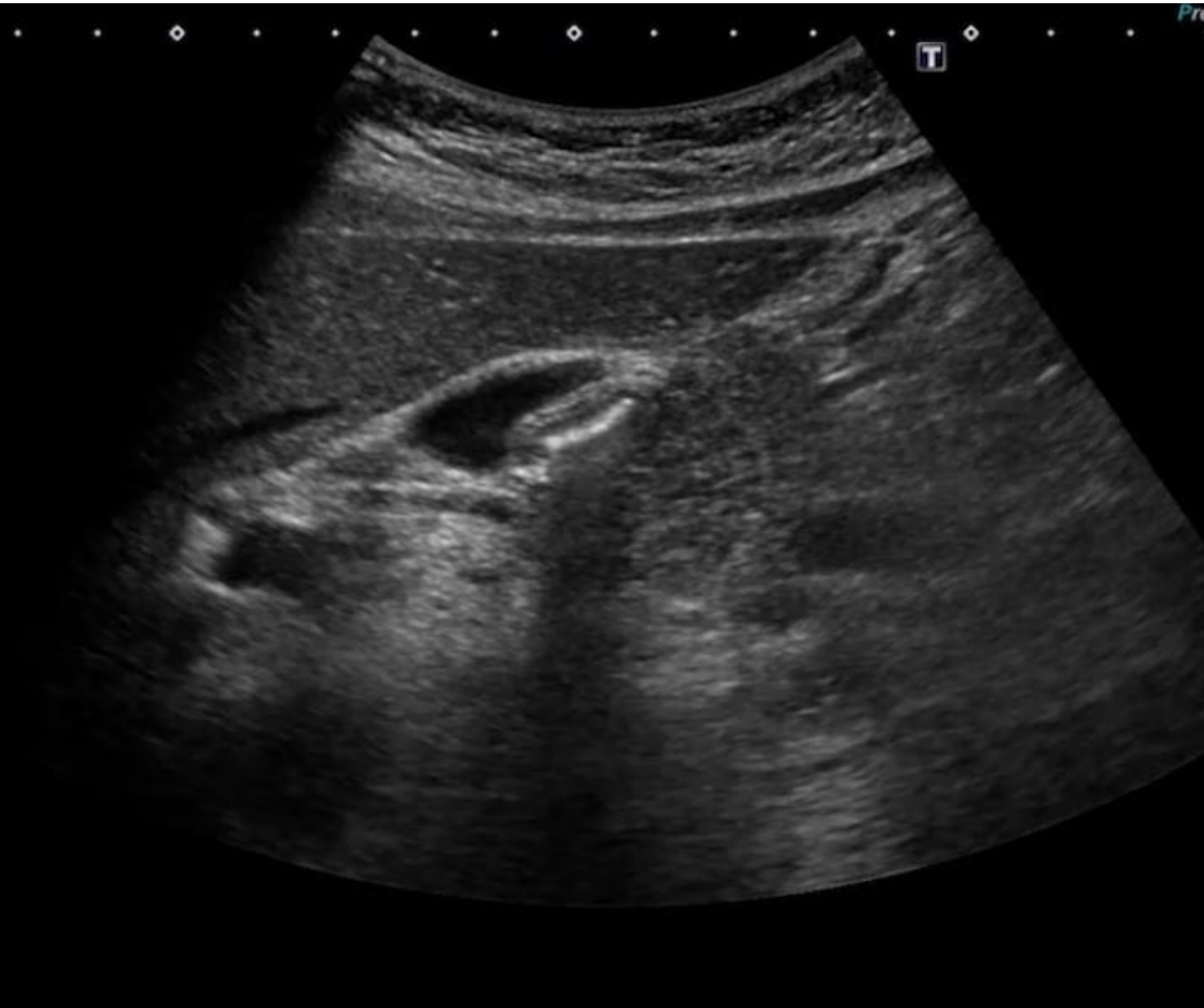プローブ



右肋骨弓下縦走査

「胆のうと胆管」

肝臓 胆のう 05



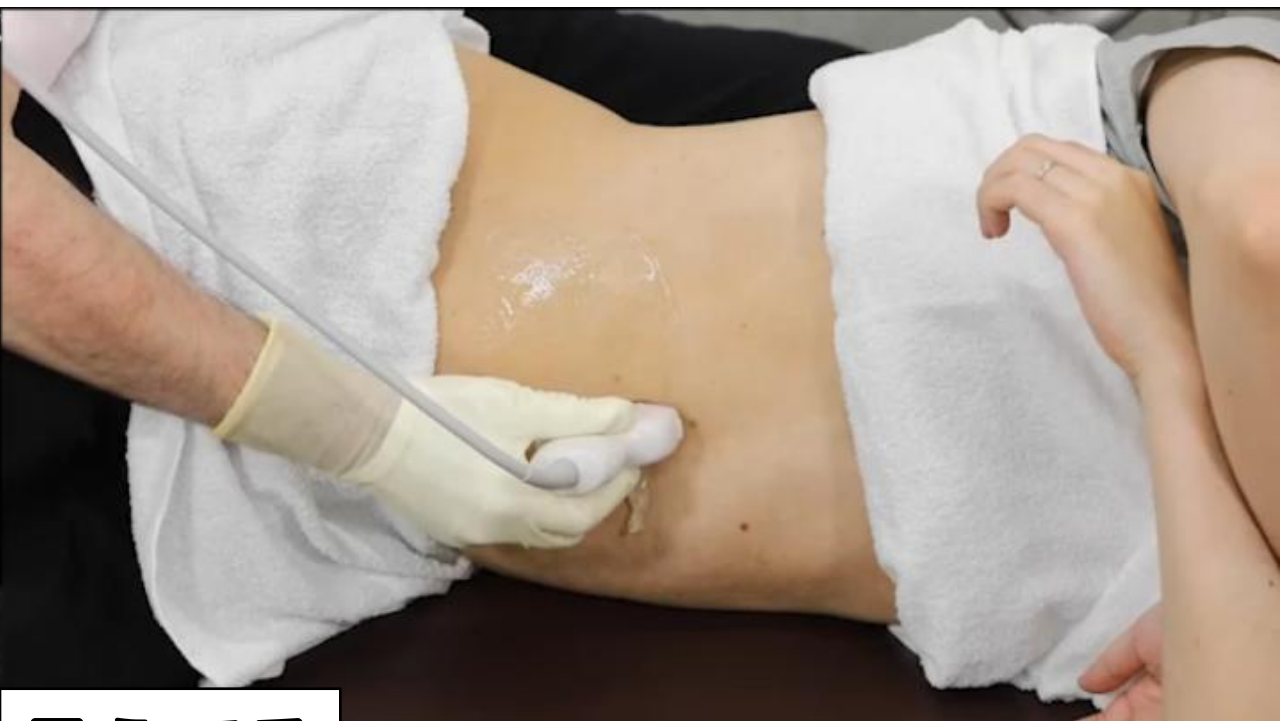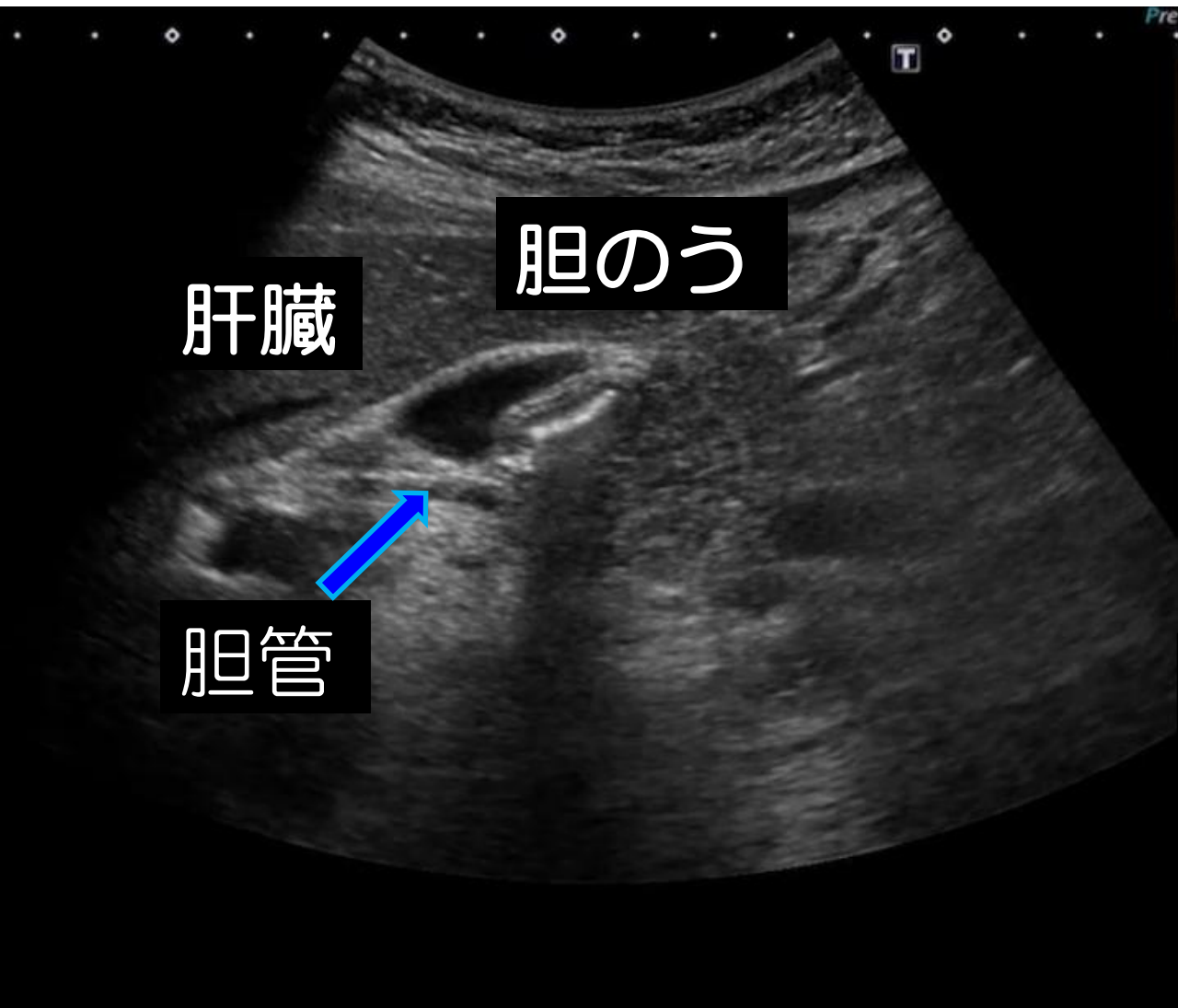
見えてる

肝臓 胆のう

胆管 (ムズイ)

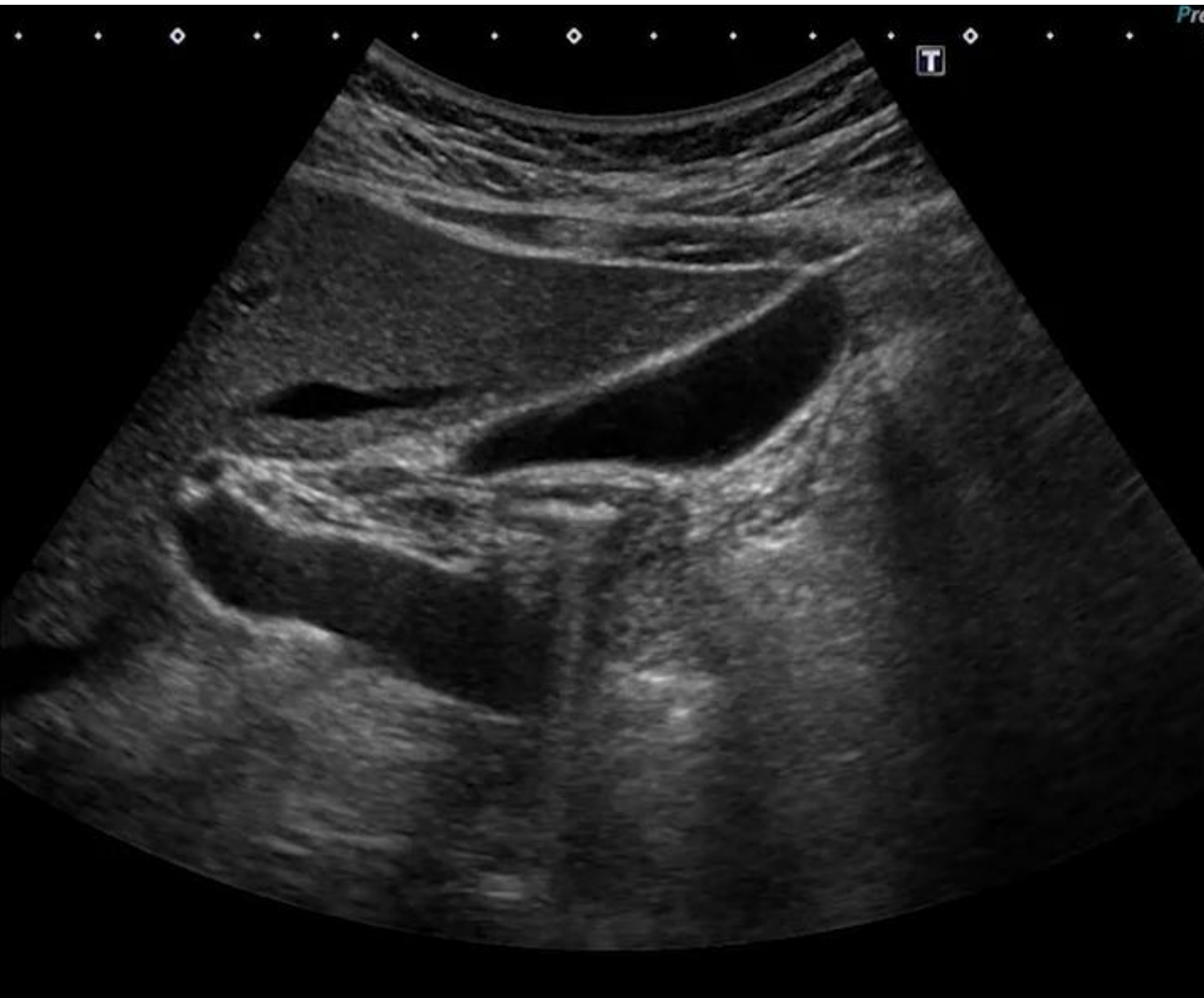右肋骨弓下縦走査 「胆のうと胆管」

肝臓 胆のう 05

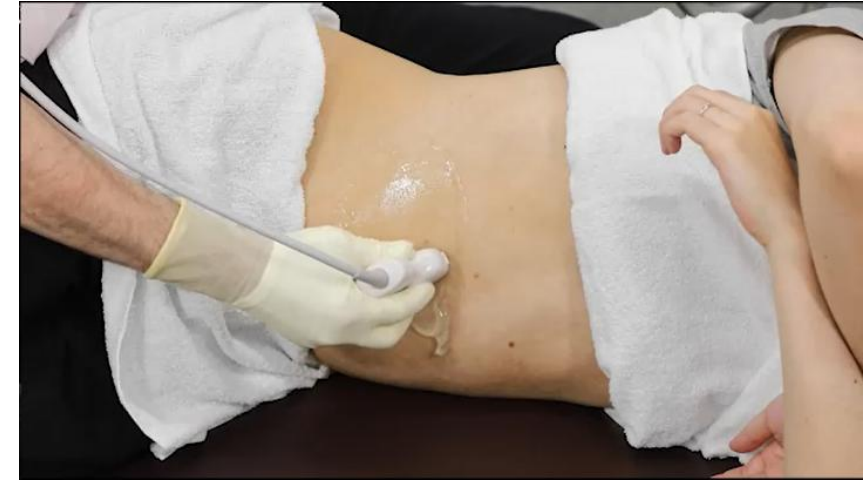

見えてる
肝臓 胆のう
胆管 (ムズイ)

右肋骨弓下縦走査 「胆のう」



肝臓 胆のう 06

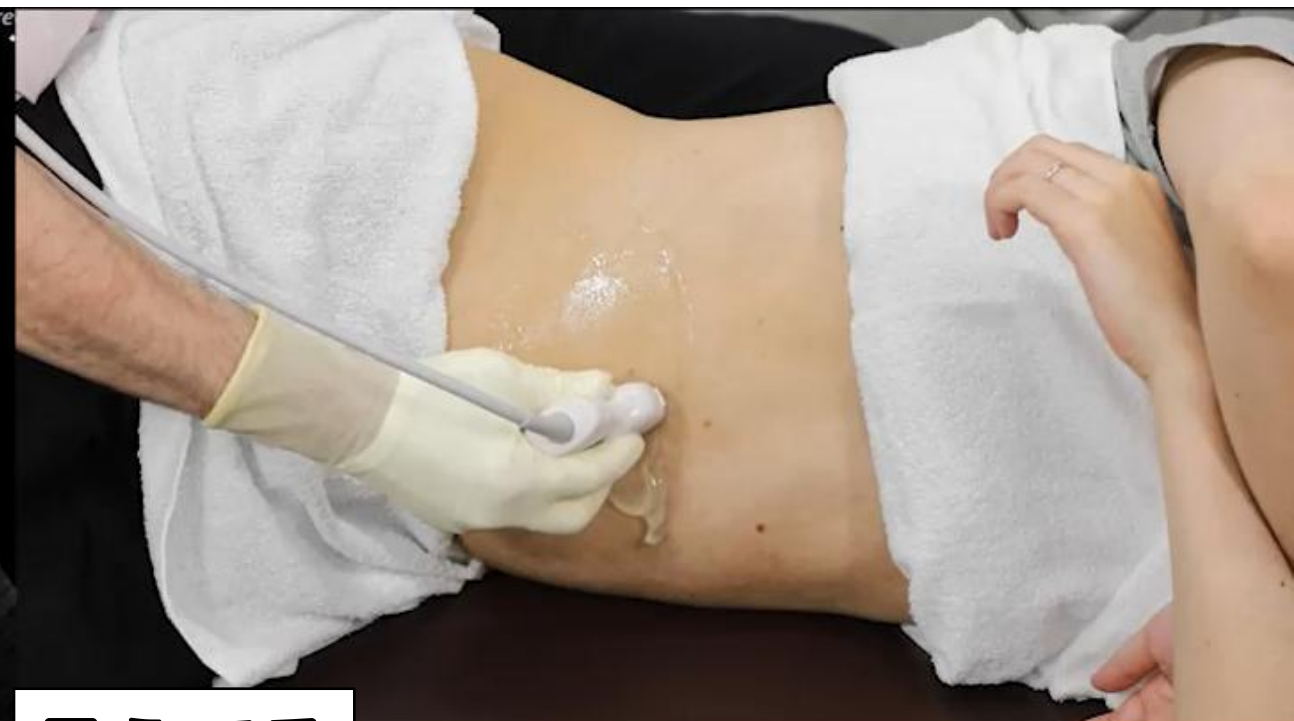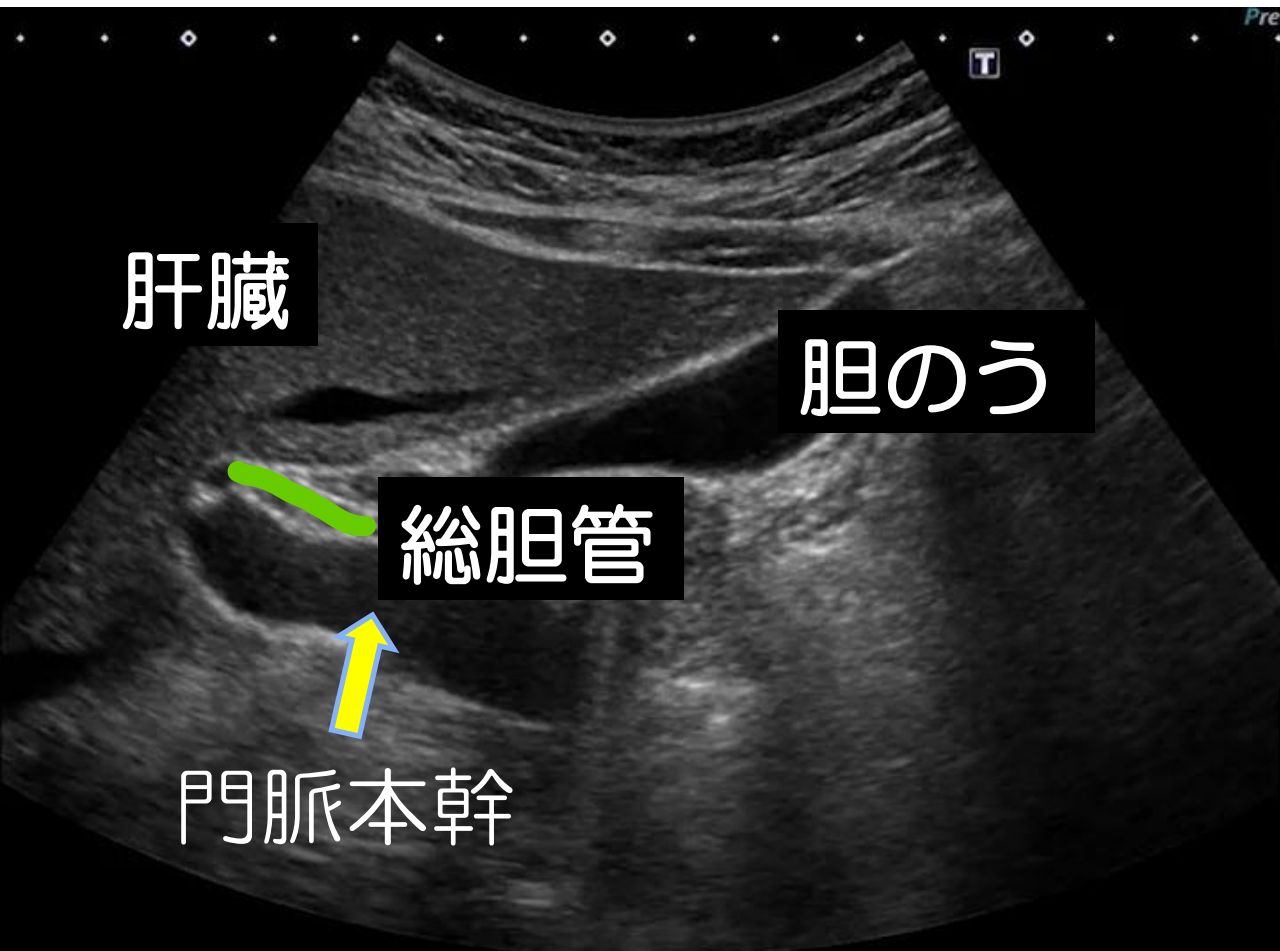


見えてる

肝臓 胆のう 門脈
総胆管 (ムズイ)

右肋骨弓下縦走査 「胆のう」

肝臓 胆のう 06



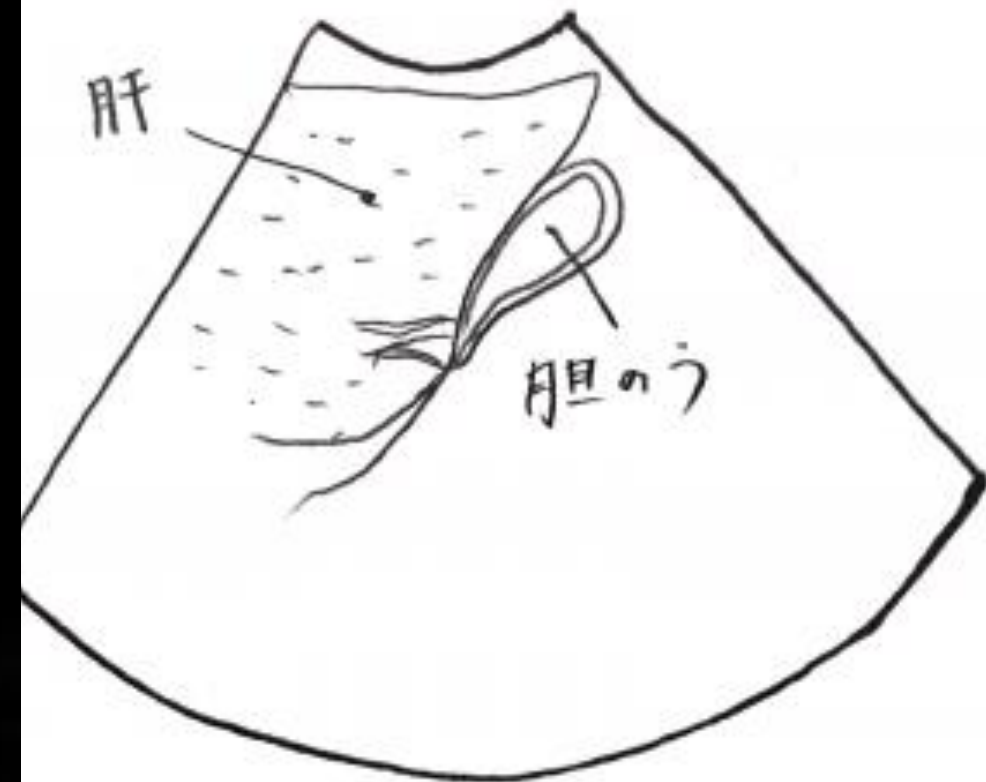
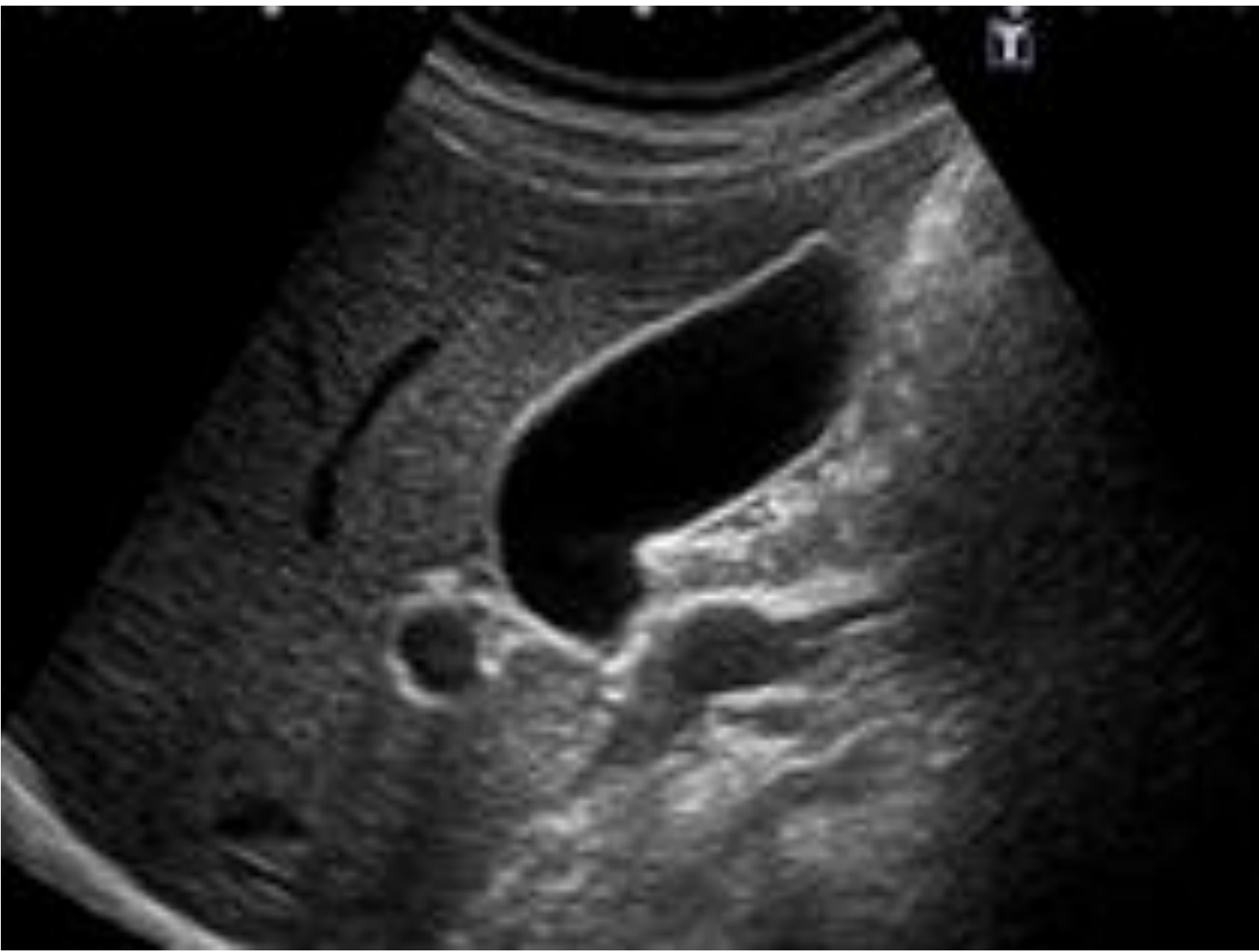
見えてる

肝臓 胆のう 門脈 (肝外)
総胆管 (ムズイ)

This text block summarizes the findings visible in the ultrasound image. It lists the liver, gallbladder, and extrahepatic portal vein, and notes that the common bile duct is difficult to visualize (ムズイ).

右肋骨弓下縦走査 「胆のう」

肝臓 胆のう 06



「腹部消化管」

心窩部縱走查

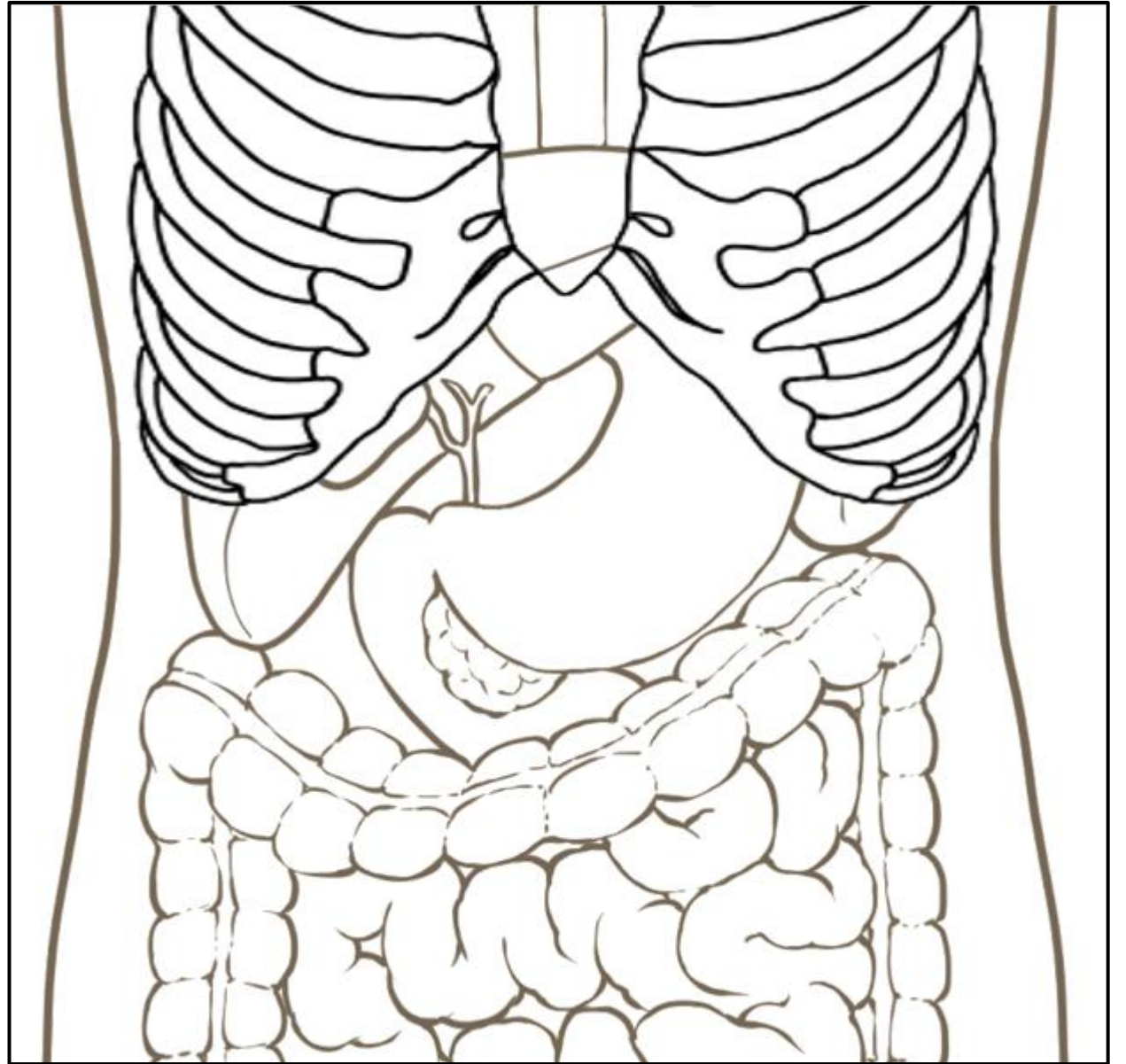
心窩部橫走查

左肋間走查

右肋骨弓下縱走查

右肋骨弓下橫走查

右肋間走查

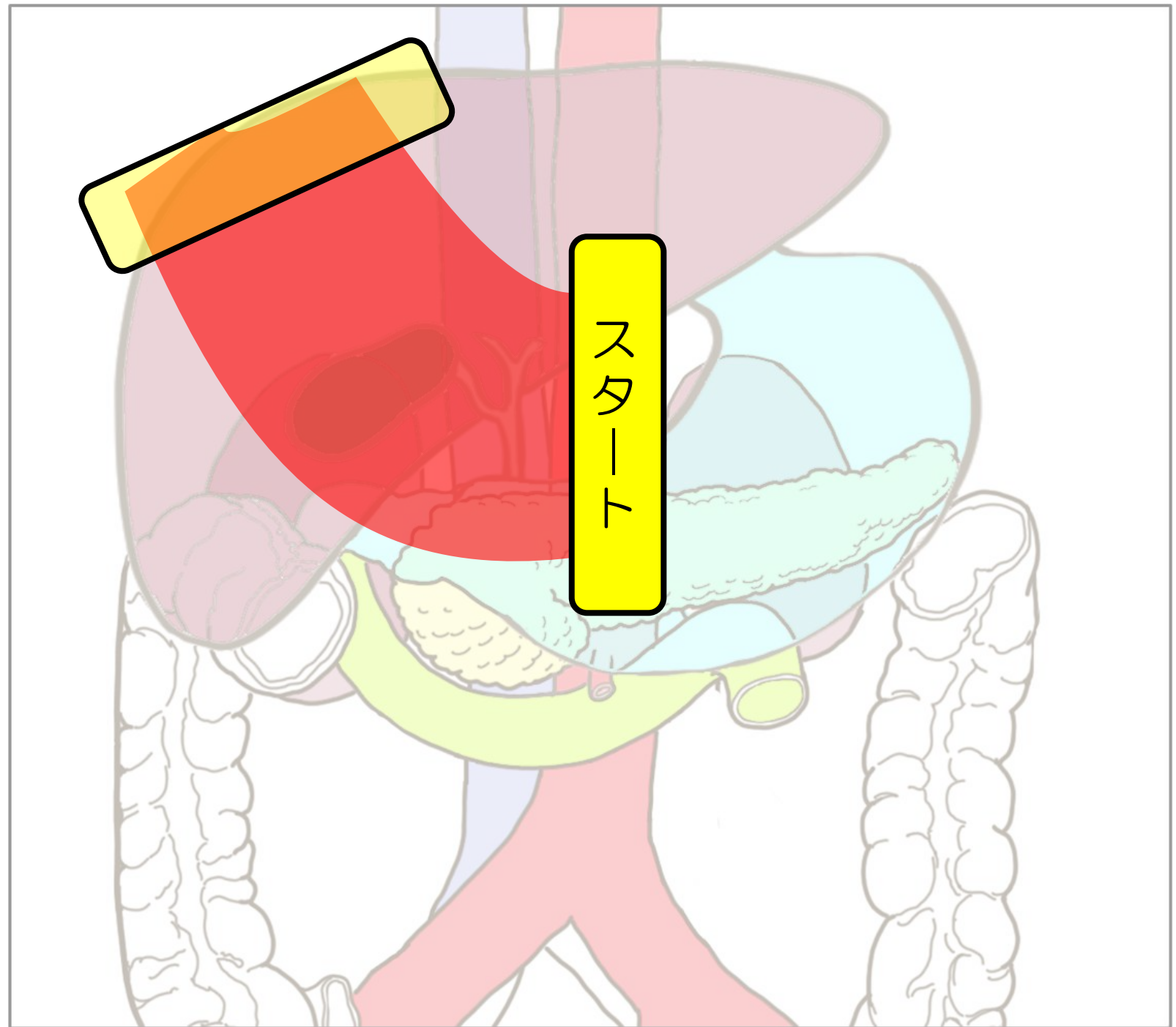



右肋骨弓下横走査

肝右葉前区域

左葉内側区域

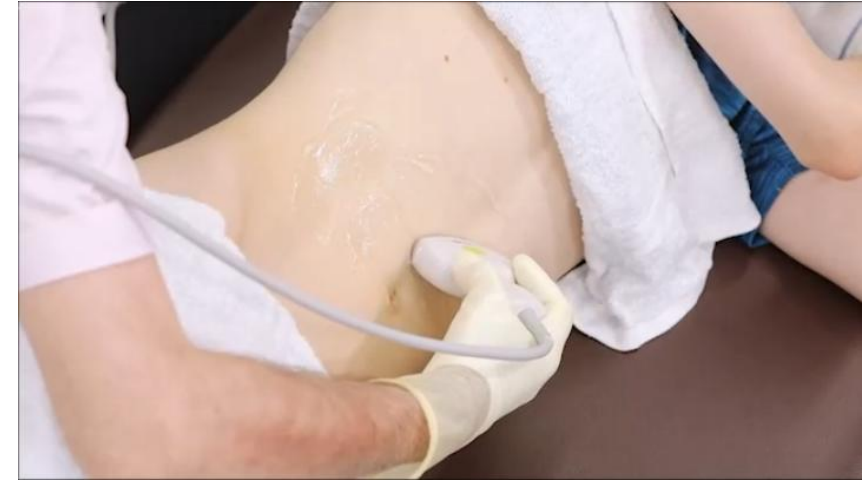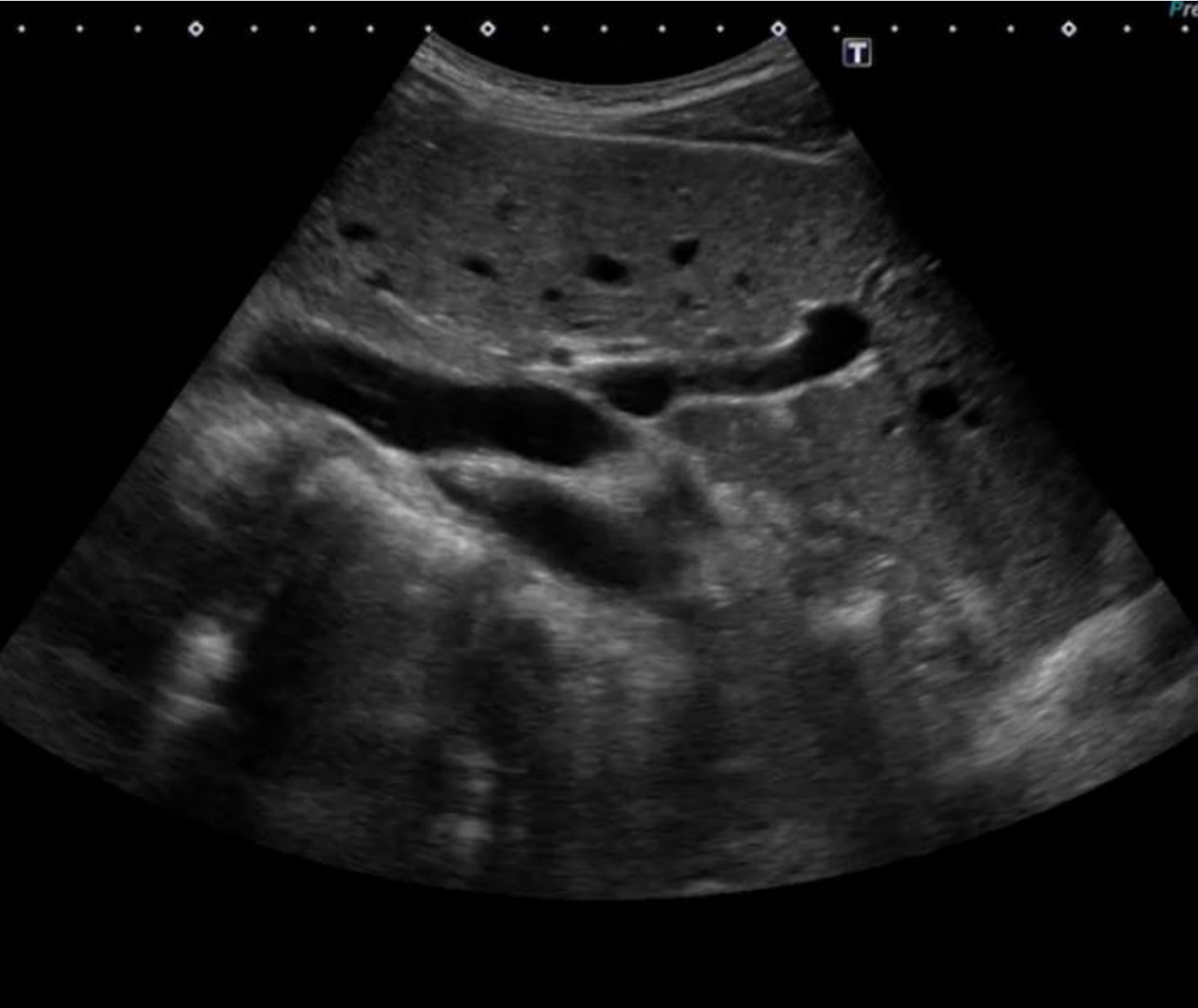プローブ



右肋骨弓下縦走査

「門脈と胆のう」

肝臓 胆のう 07



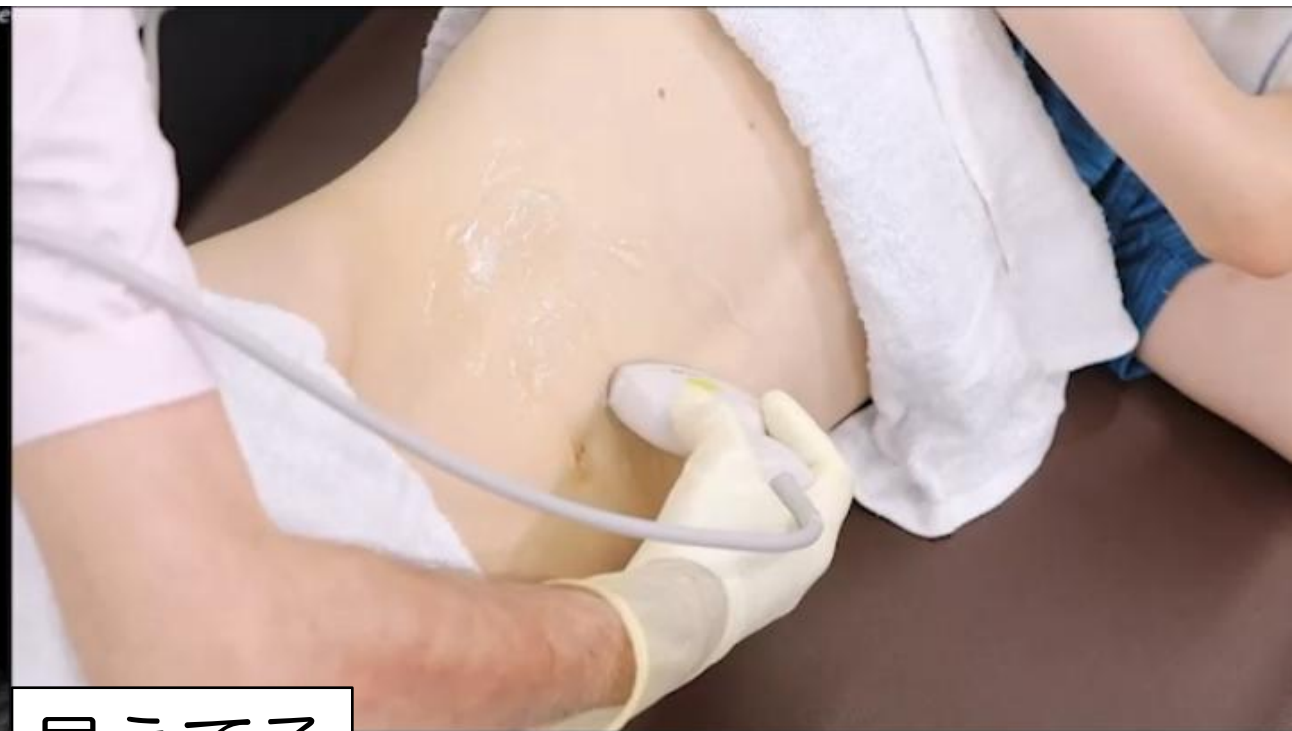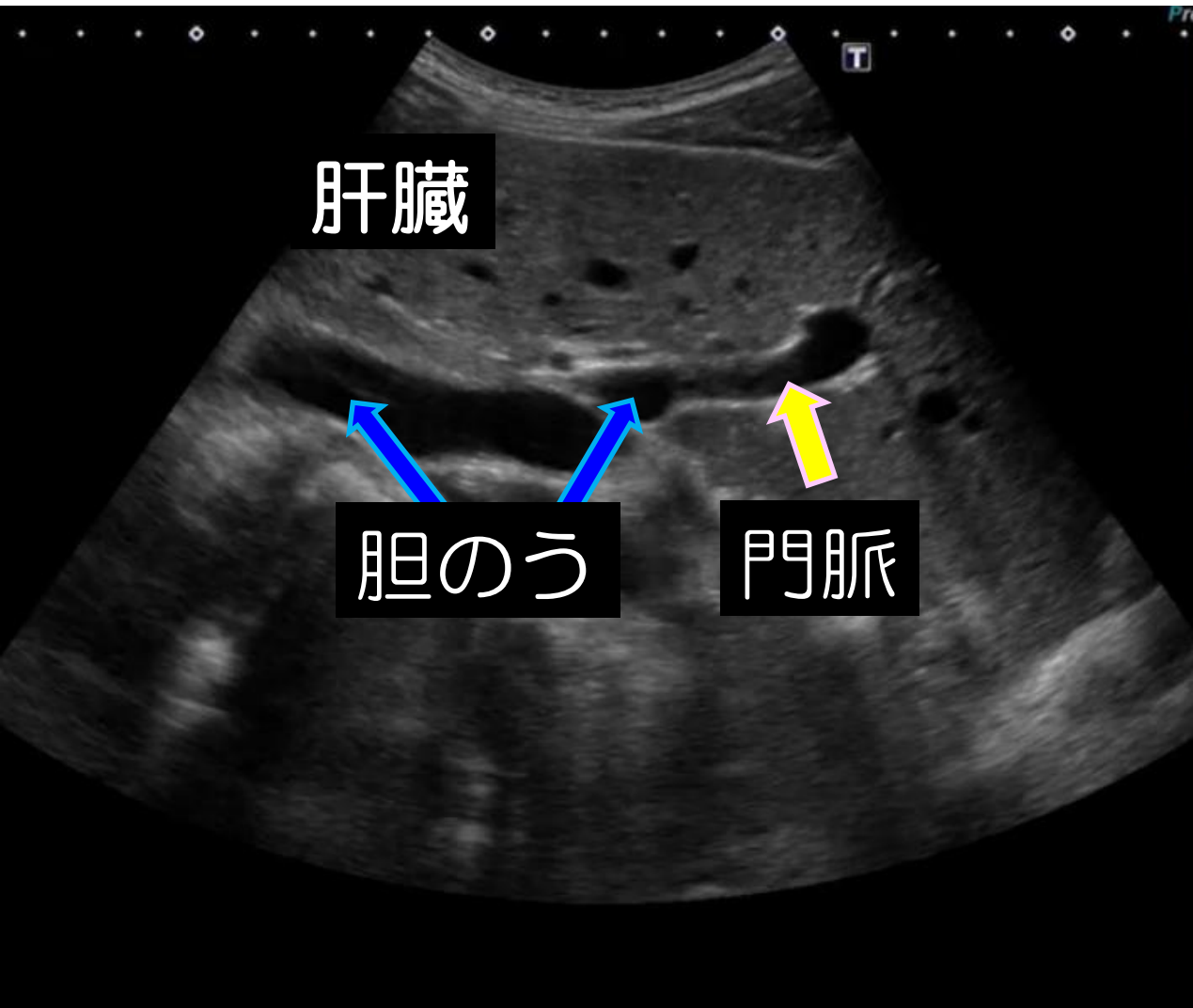
見えてる

肝臓 門脈

胆のう

右肋骨弓下縦走査 「門脈と胆のう」

肝臓 胆のう 07



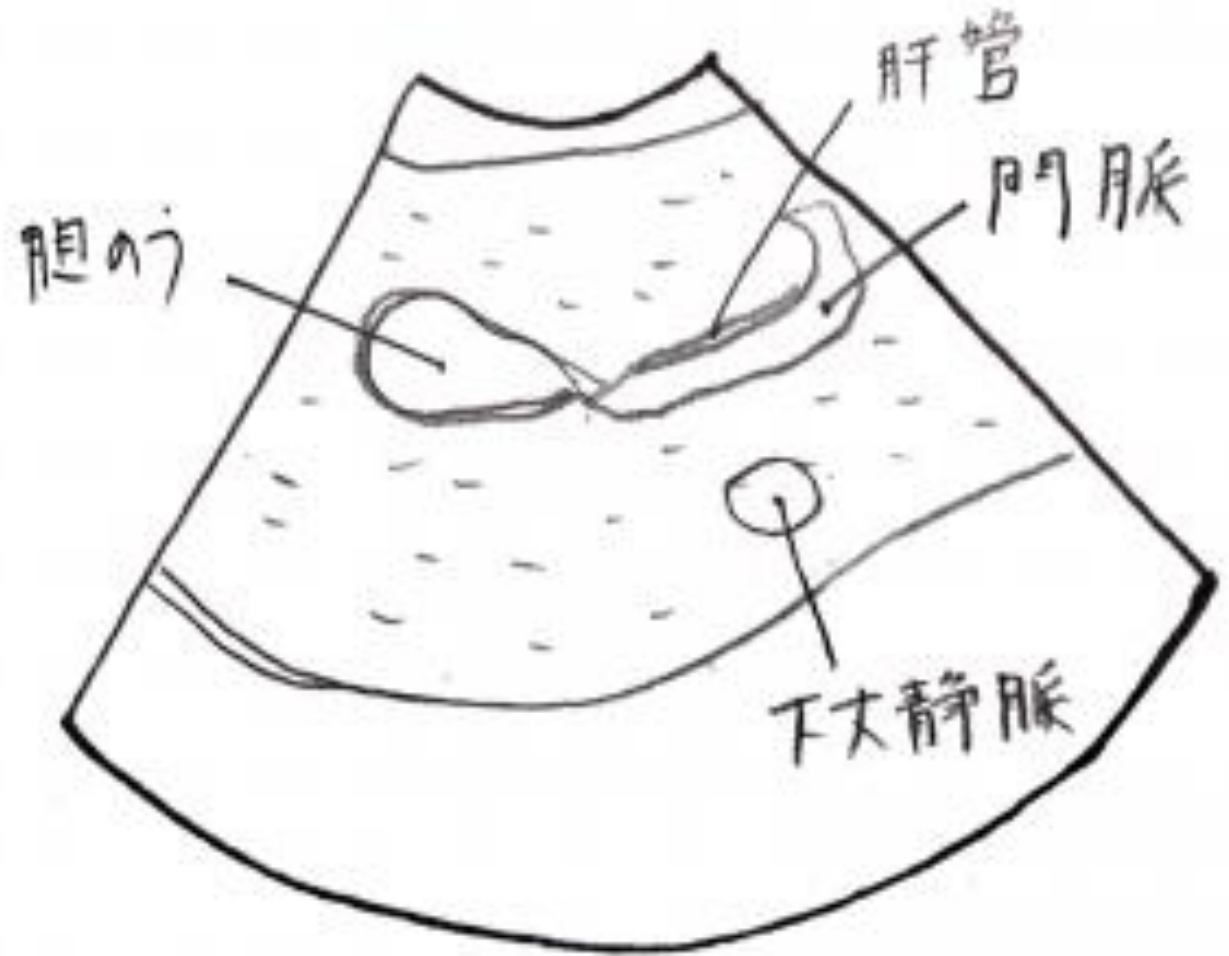
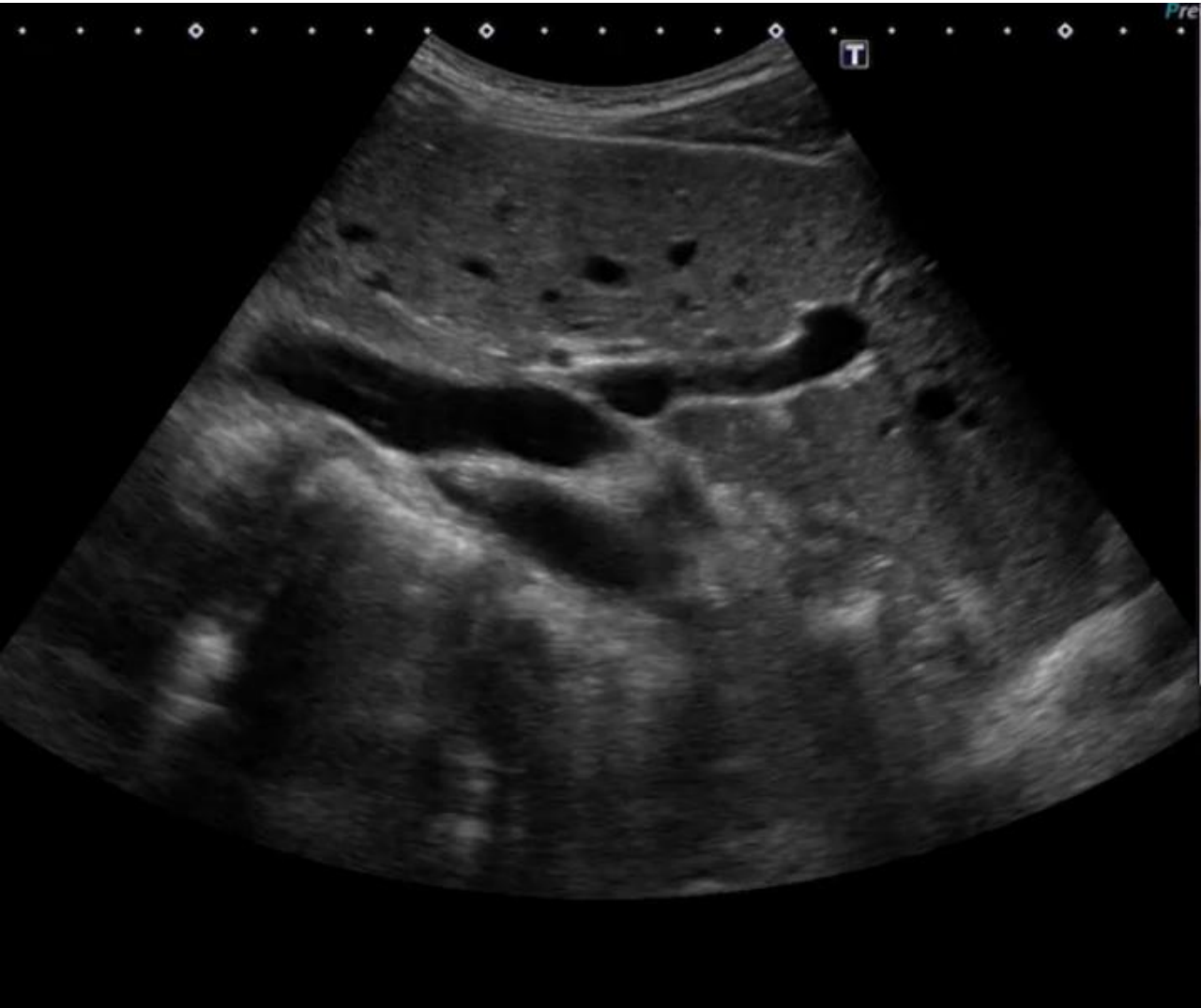見えてる

肝臓 門脈

胆のう

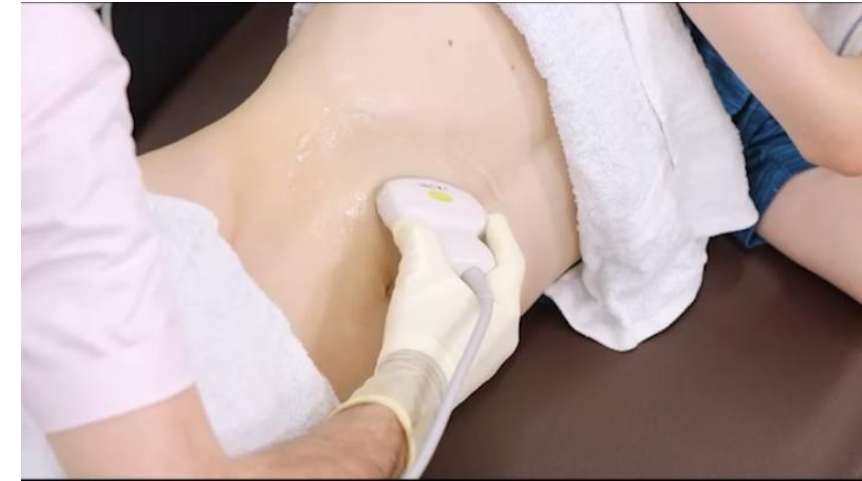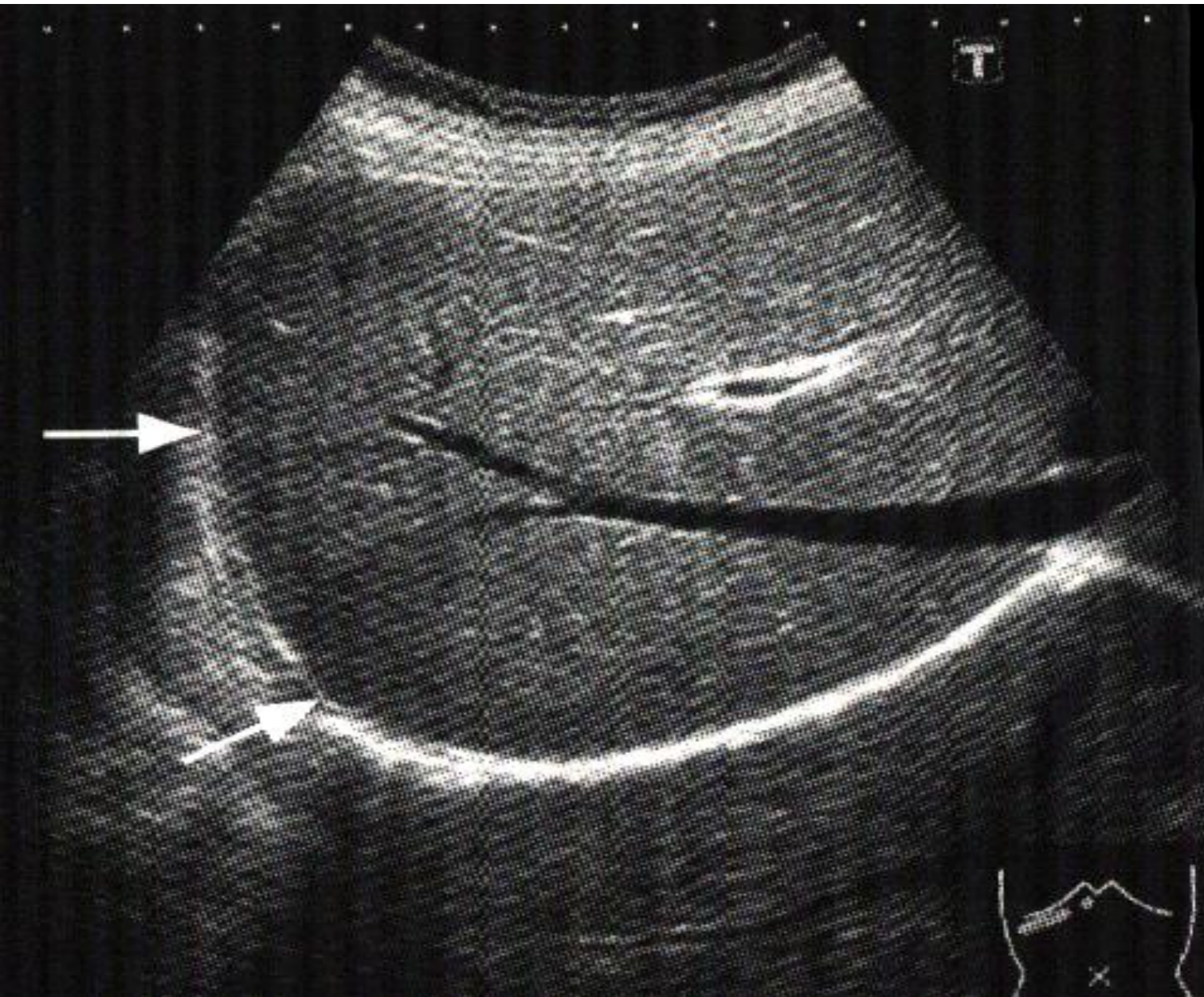
右肋骨弓下縦走査 「胆のう」

肝臓 胆のう 07



右肋骨弓下縦走査 「右肝静脈」

肝臓 胆のう 08

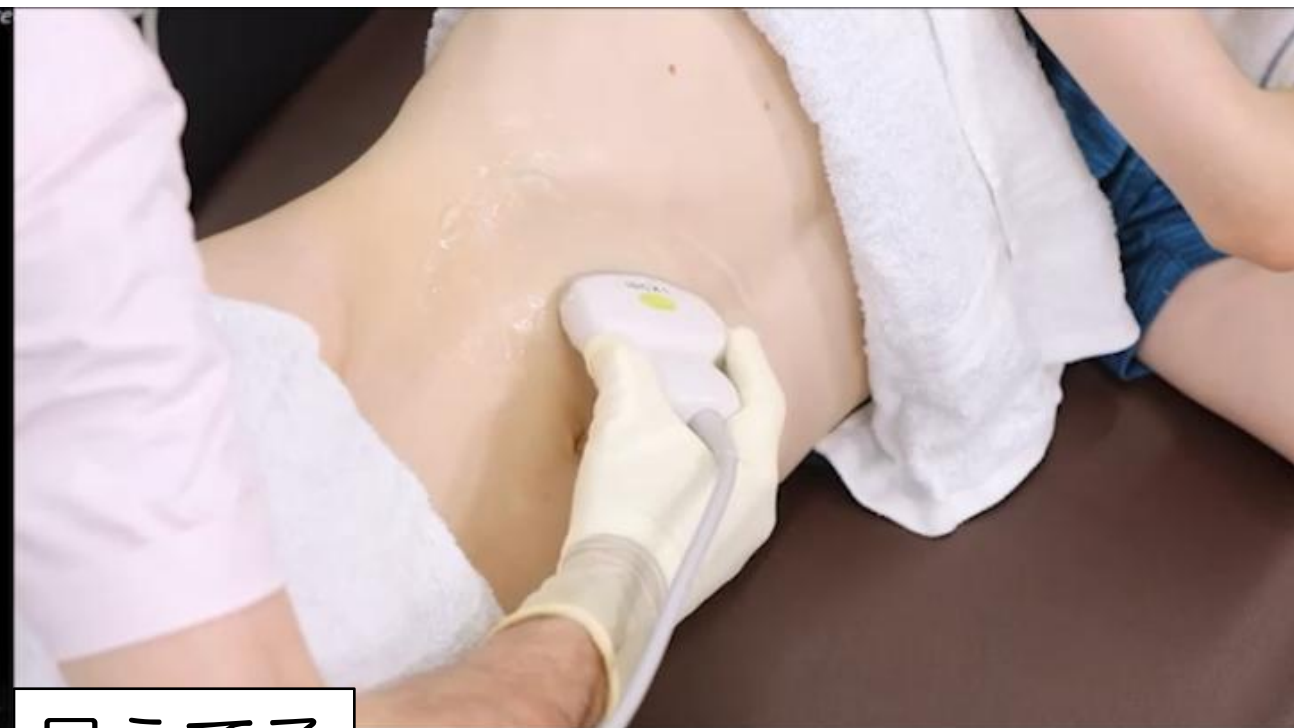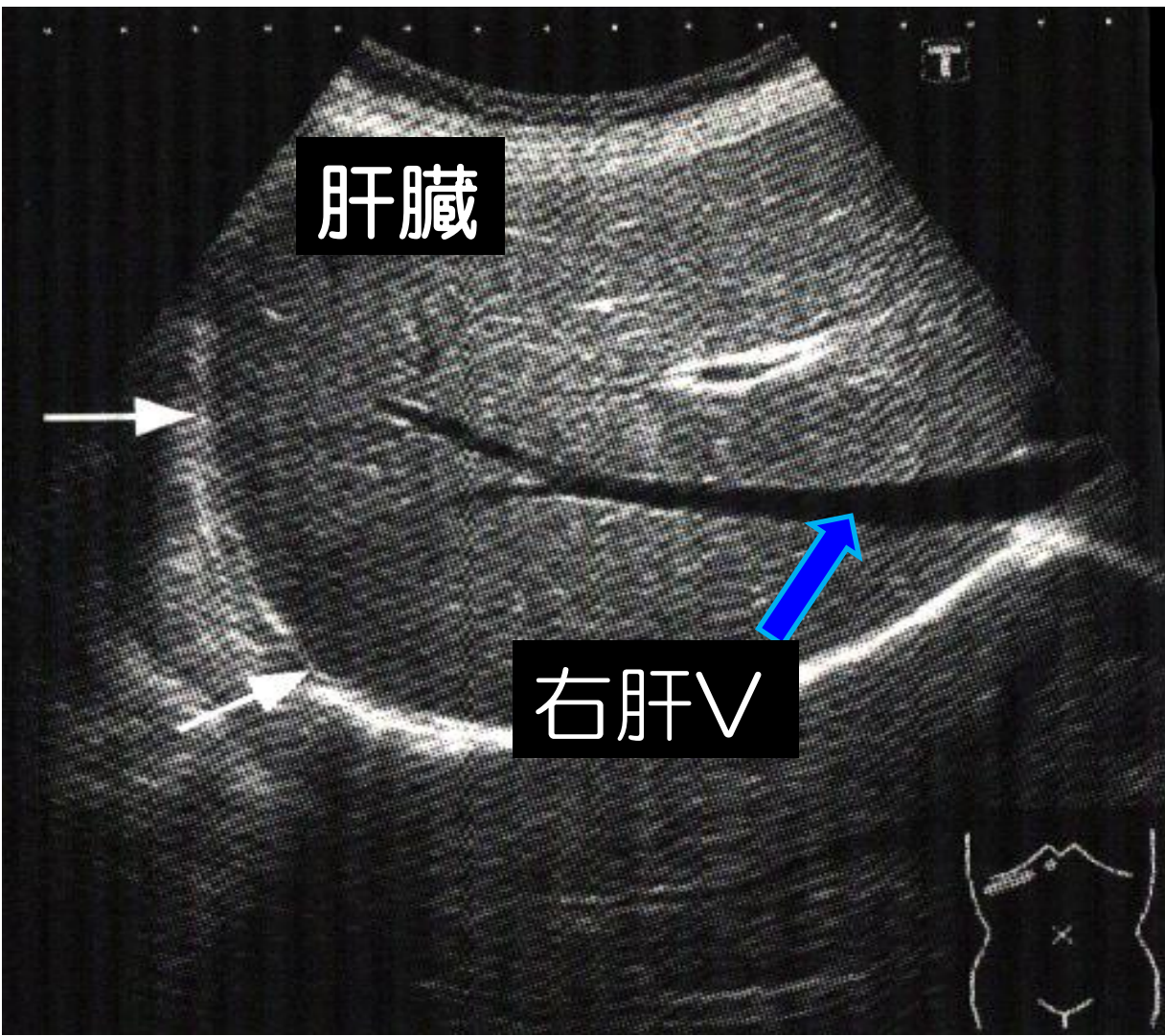


見えてる

肝臓 右肝V

右肋骨弓下縦走査 「右肝静脈」

肝臓 胆のう 08



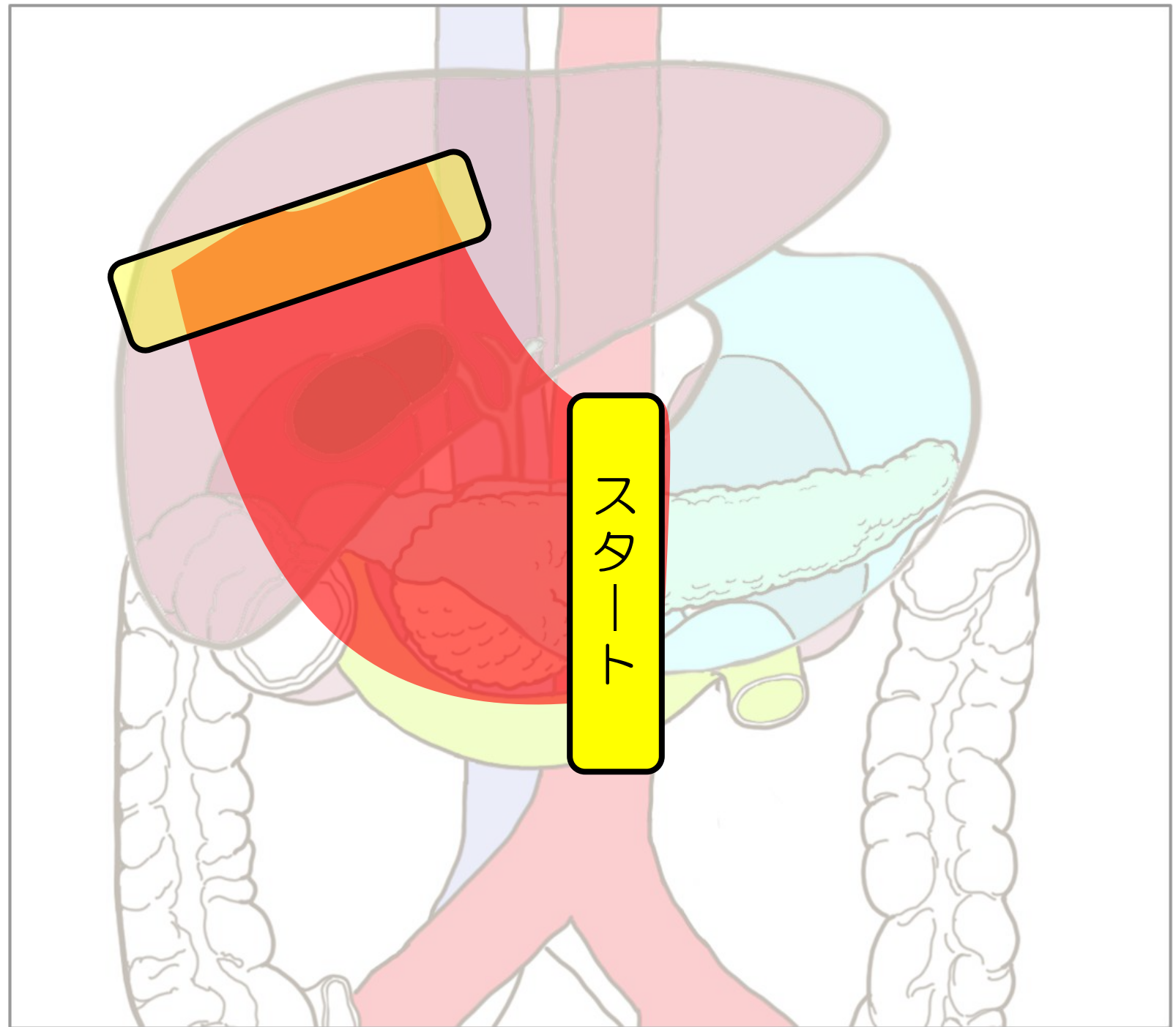

見えてる

肝臓 右肝V

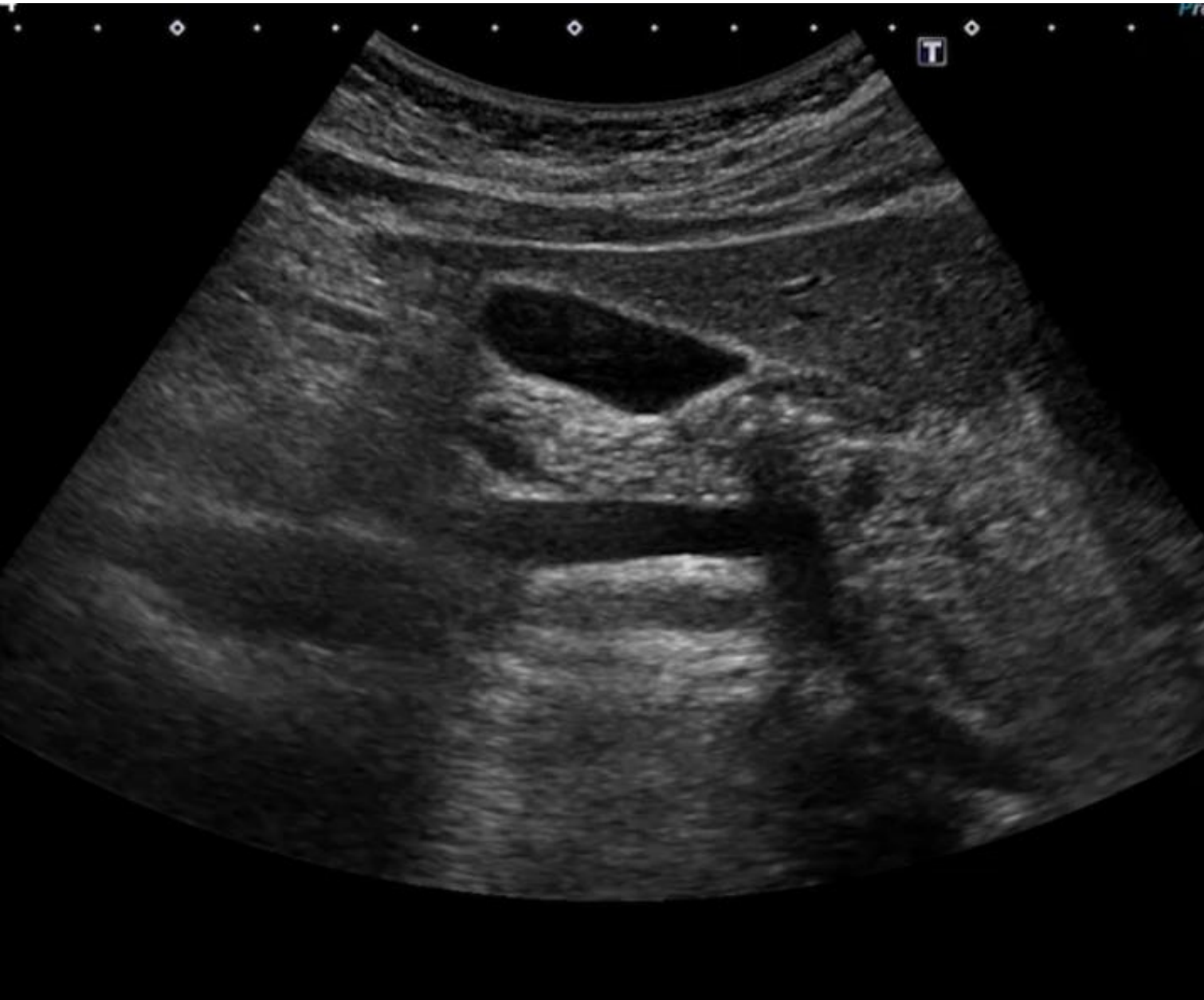右肋骨弓下横走査

胆のう
膵頭部

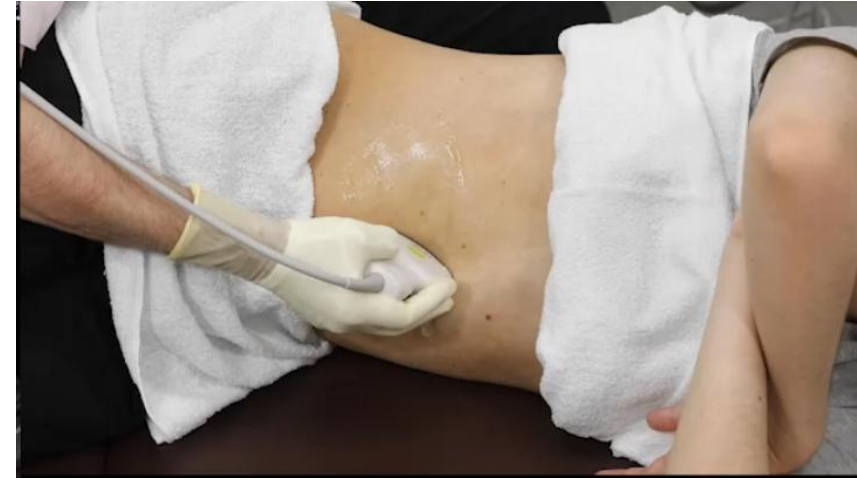プローブ



右肋骨弓下縦走査 「胆のう」



肝臓 胆のう 09



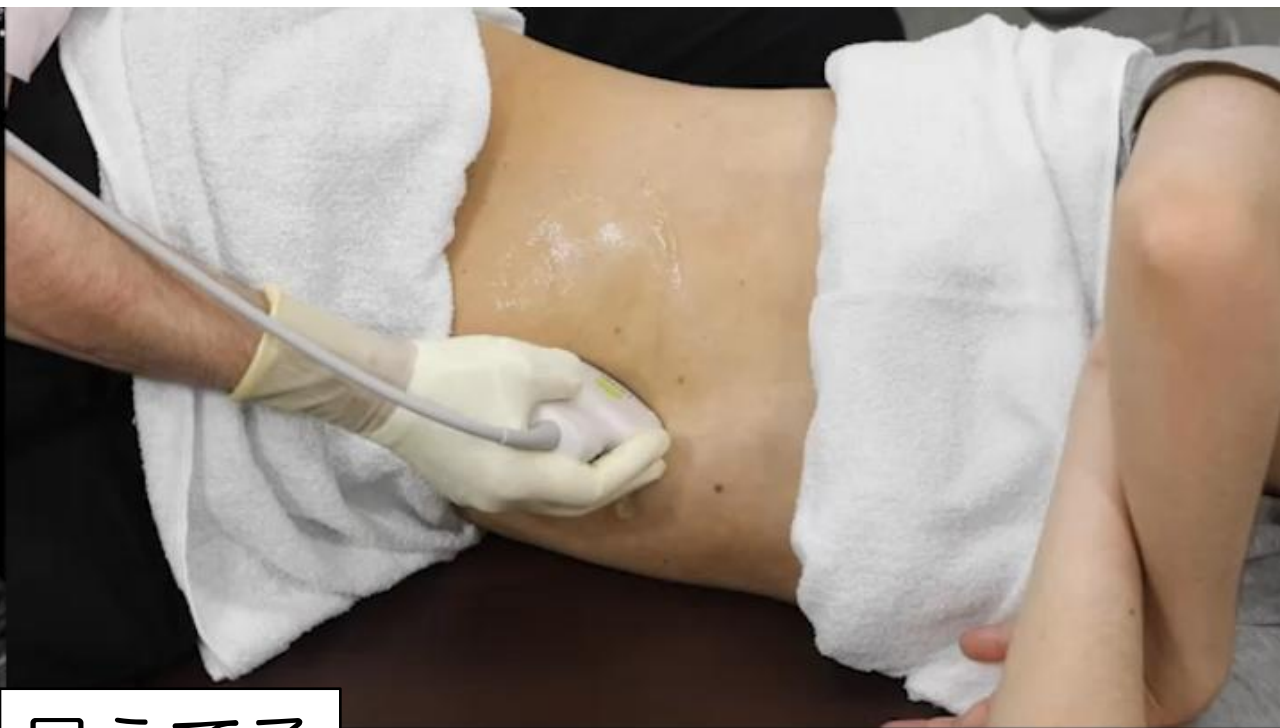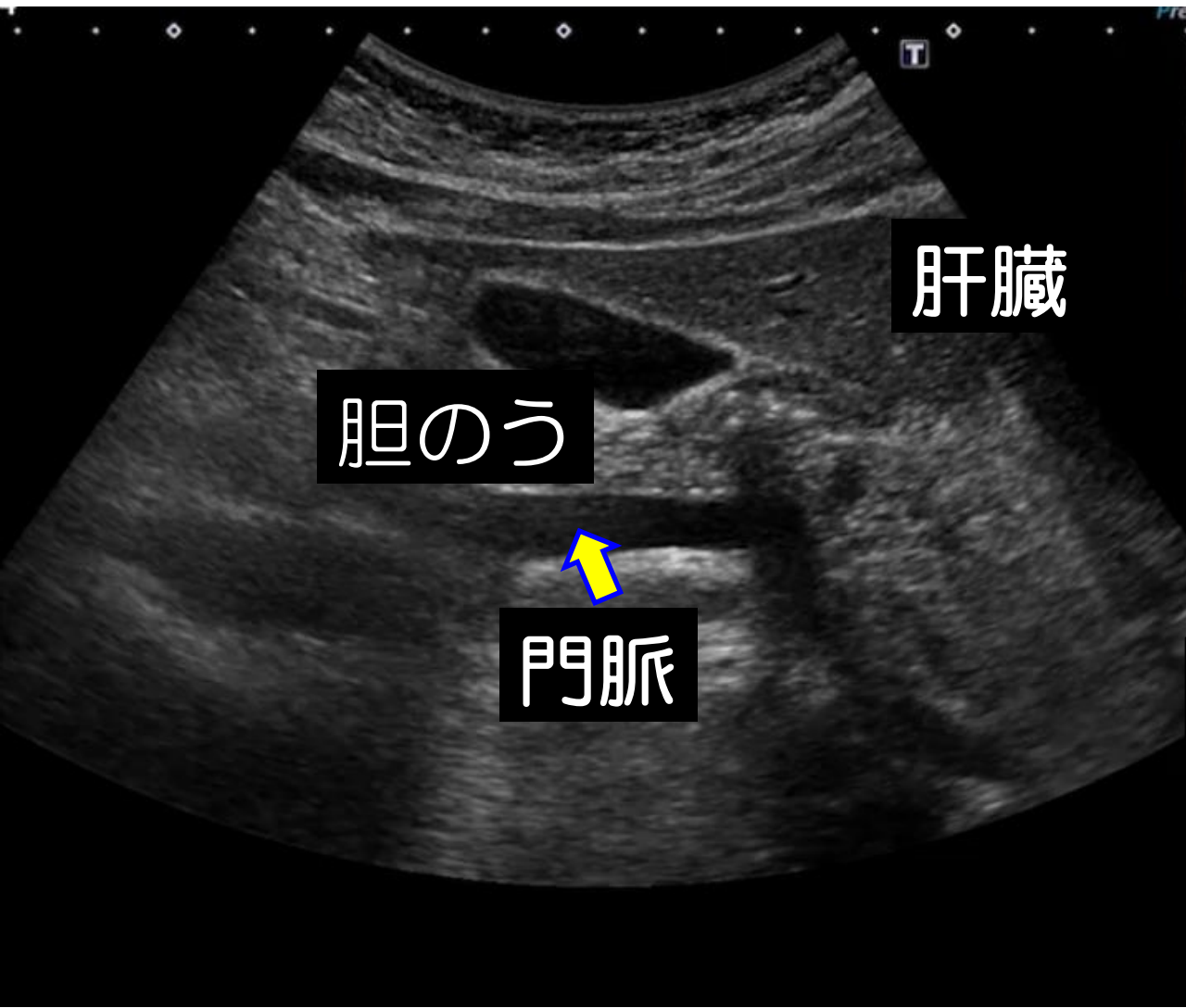
見えてる

肝臓 門脈

胆のう

右肋骨弓下縦走査 「胆のう」

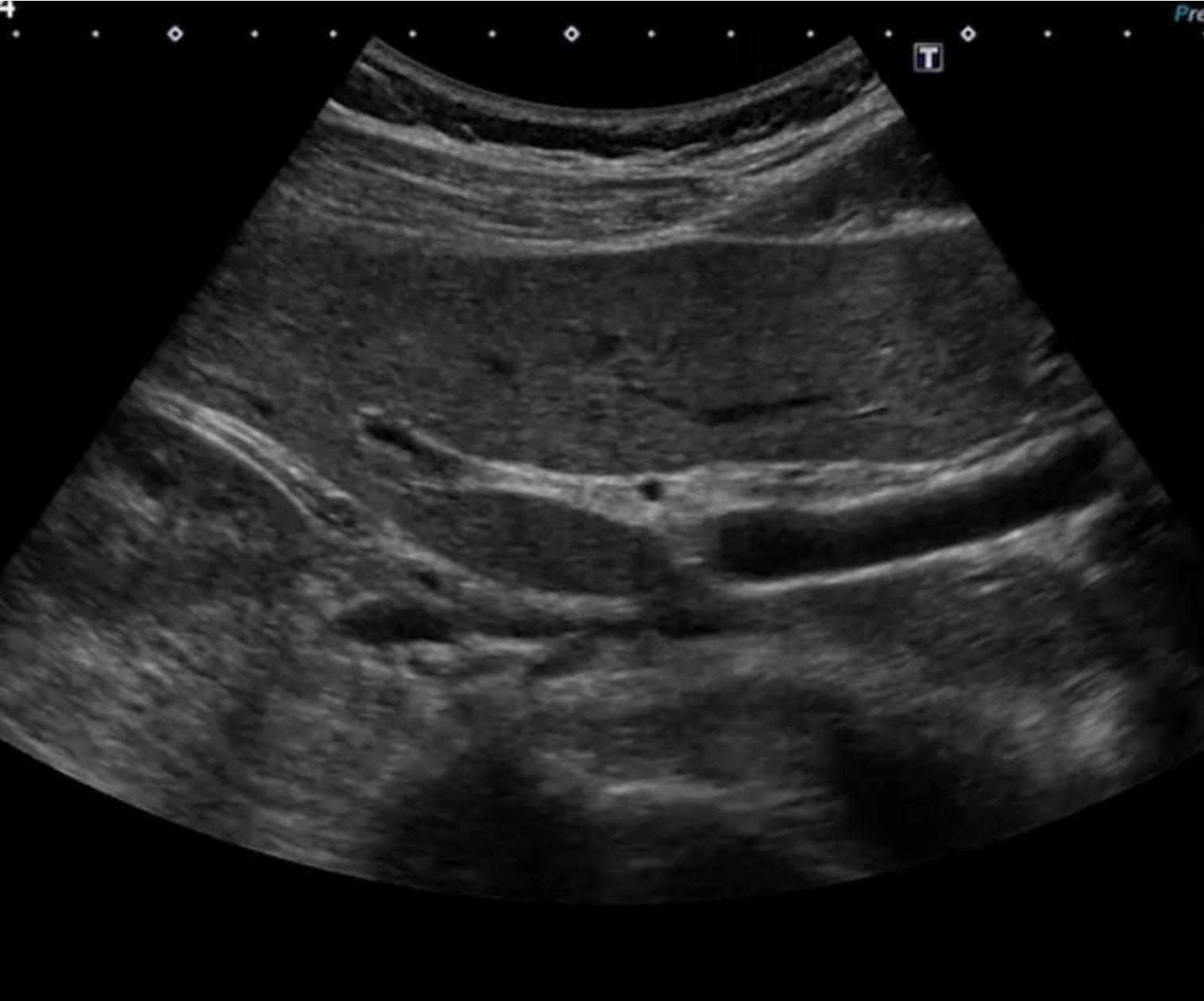肝臓 胆のう 09



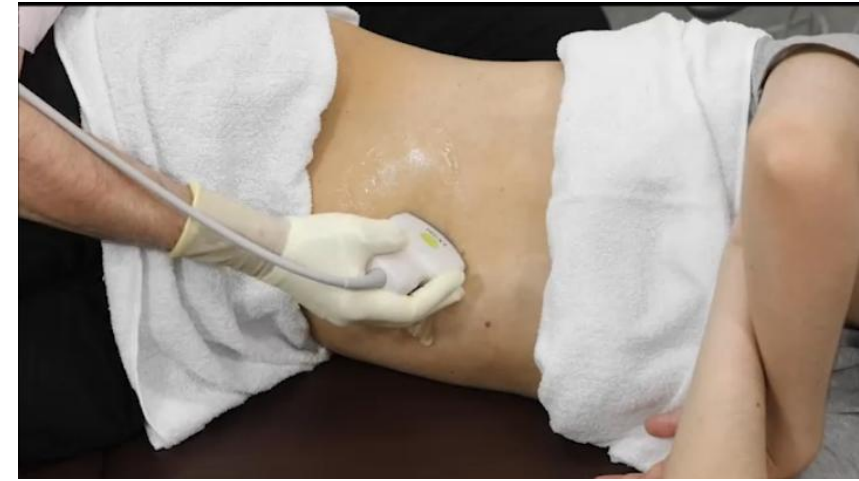見えてる

肝臓 門脈
胆のう

右肋骨弓下縦走査 「胆のう」



肝臓 胆のう 10



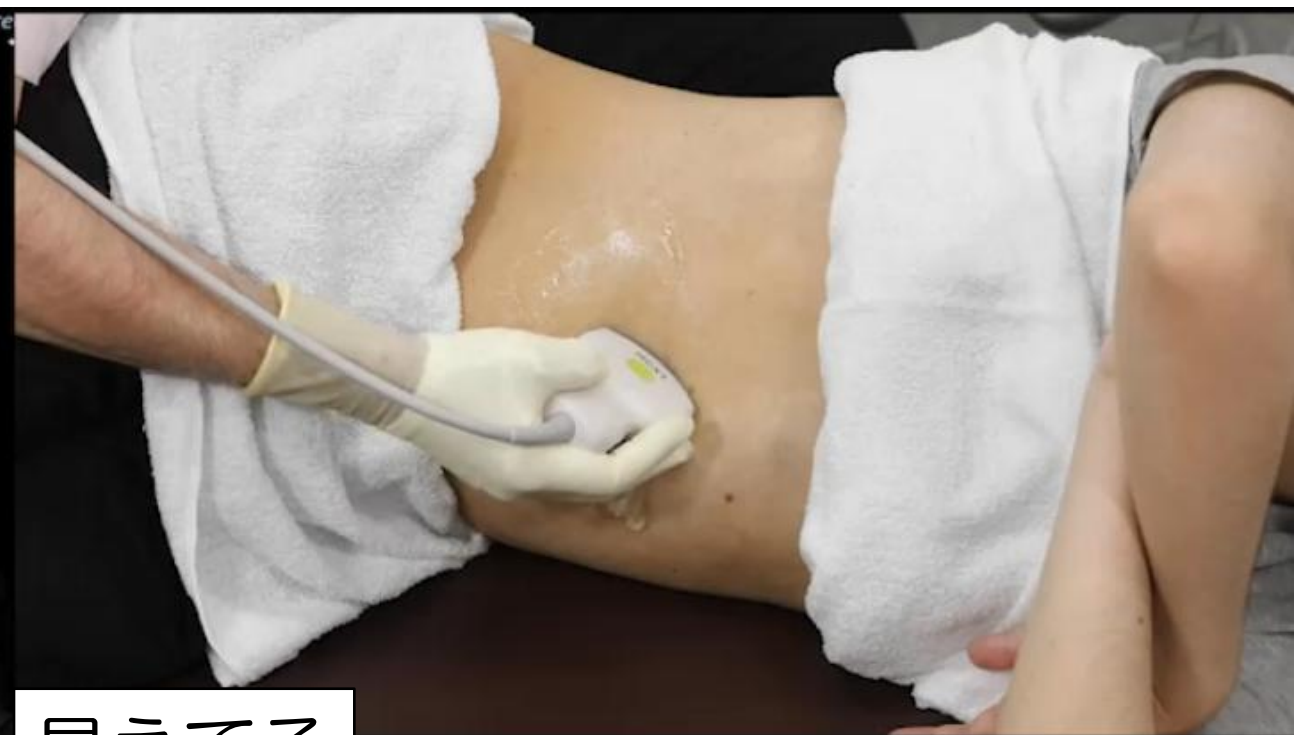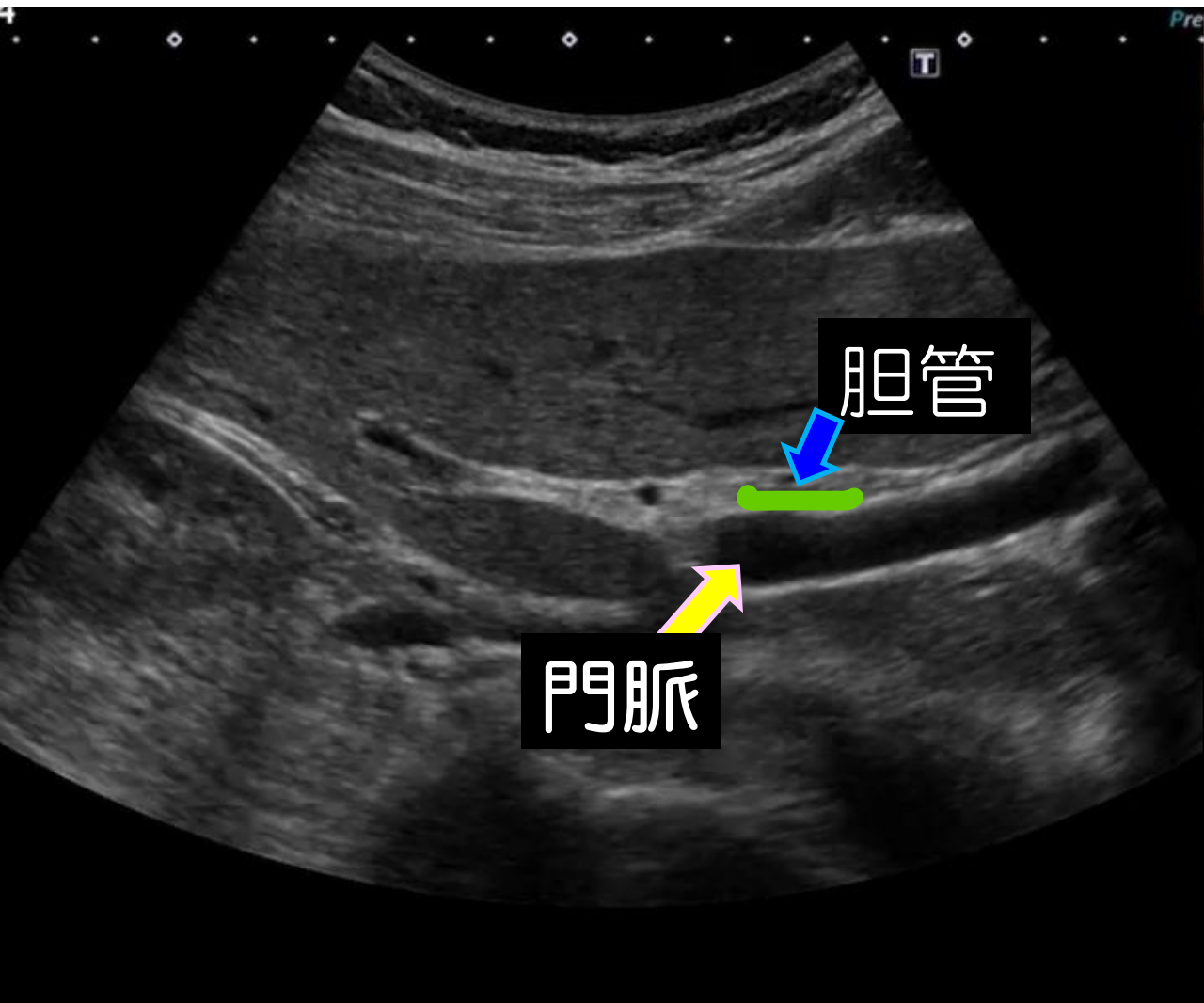
見えてる

肝臓 門脈 (肝外)

胆管 (ムズイ)

右肋骨弓下縦走査 「胆のう」

肝臓 胆のう 10



見えてる

肝臓 門脈 (肝外)
胆管 (ムズイ)

「腹部消化管」

心窩部縦走査

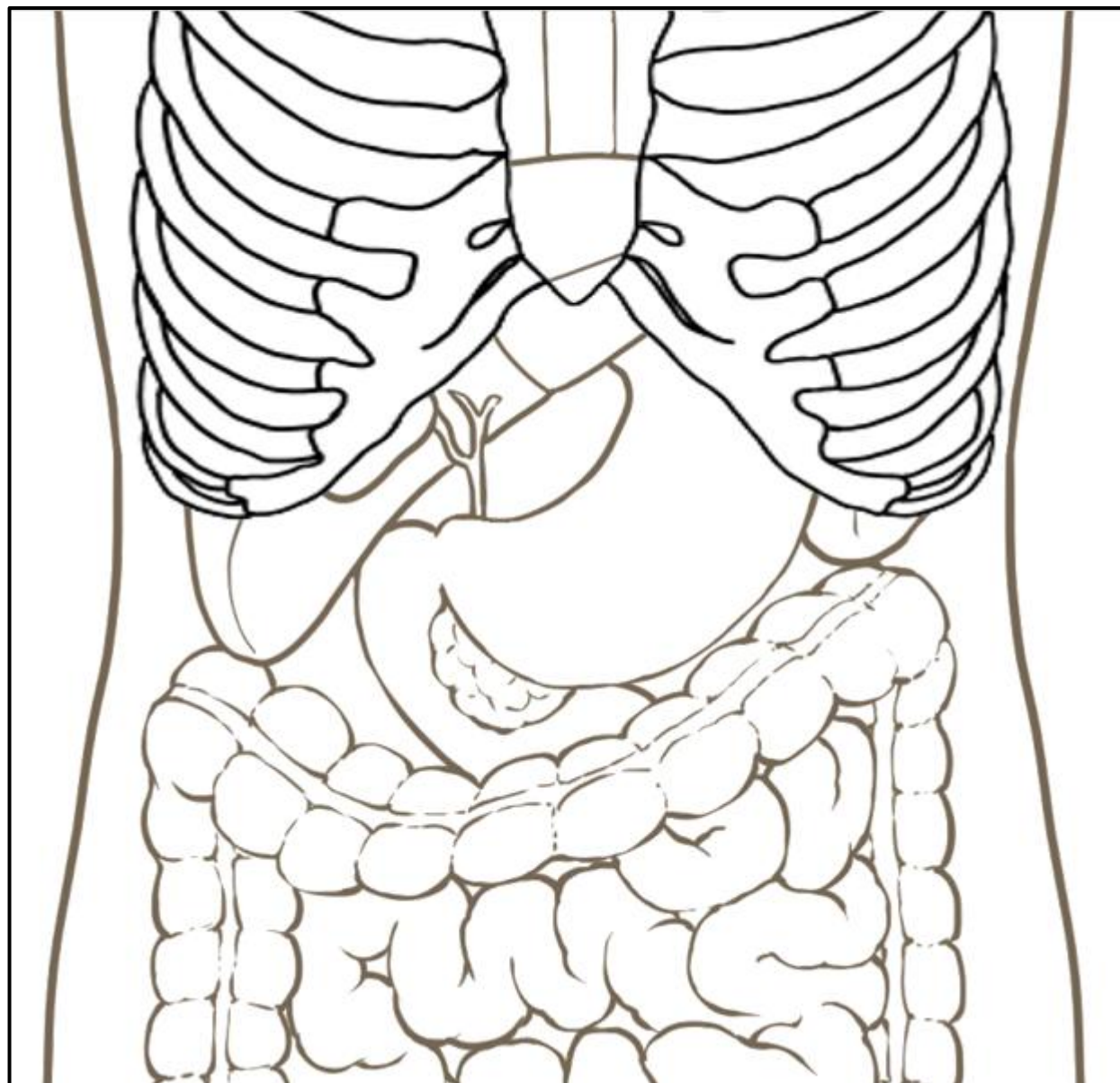
心窩部横走査

左肋間走査

右肋骨弓下縦走査

右肋骨弓下横走査

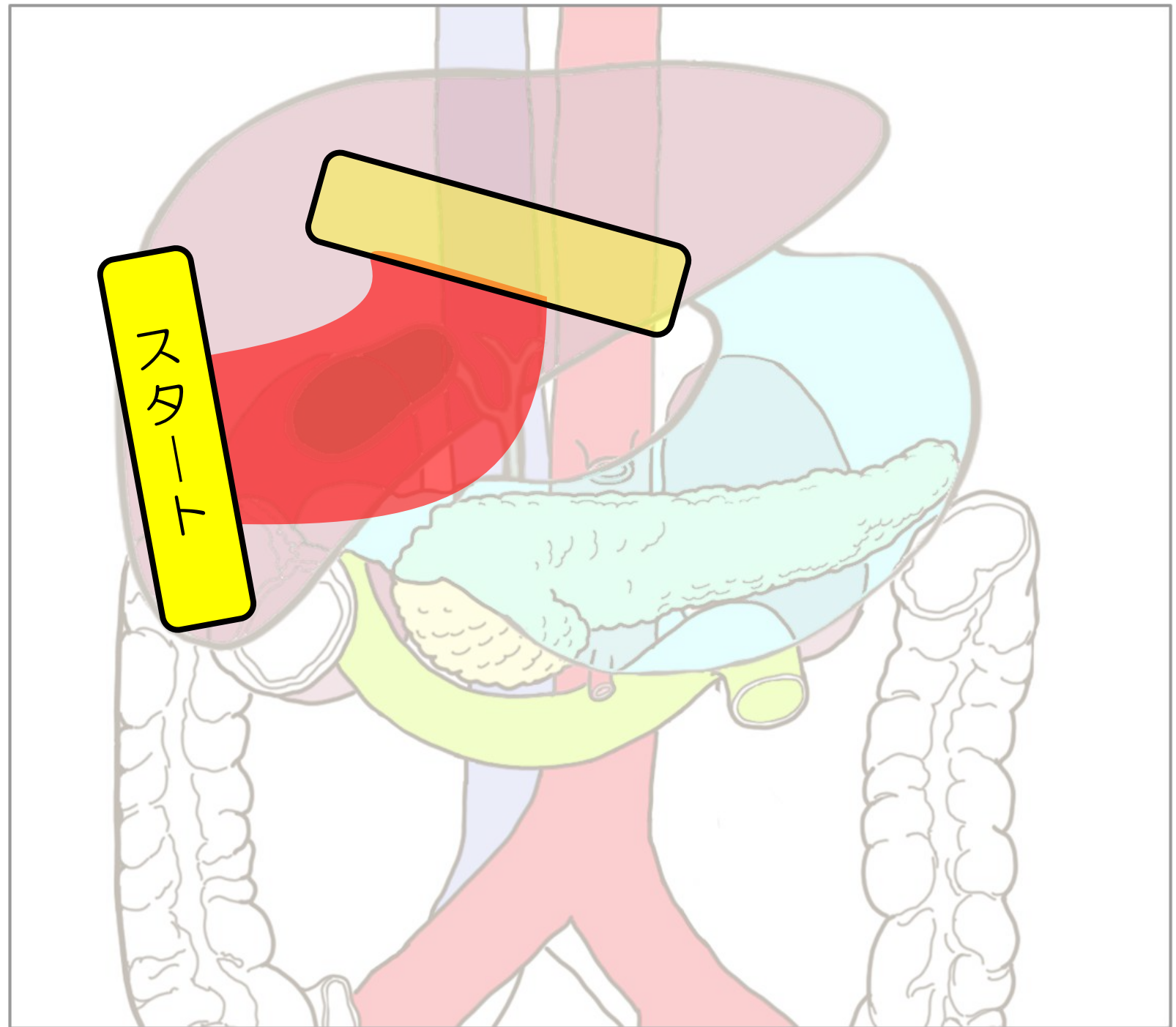

右肋間走査



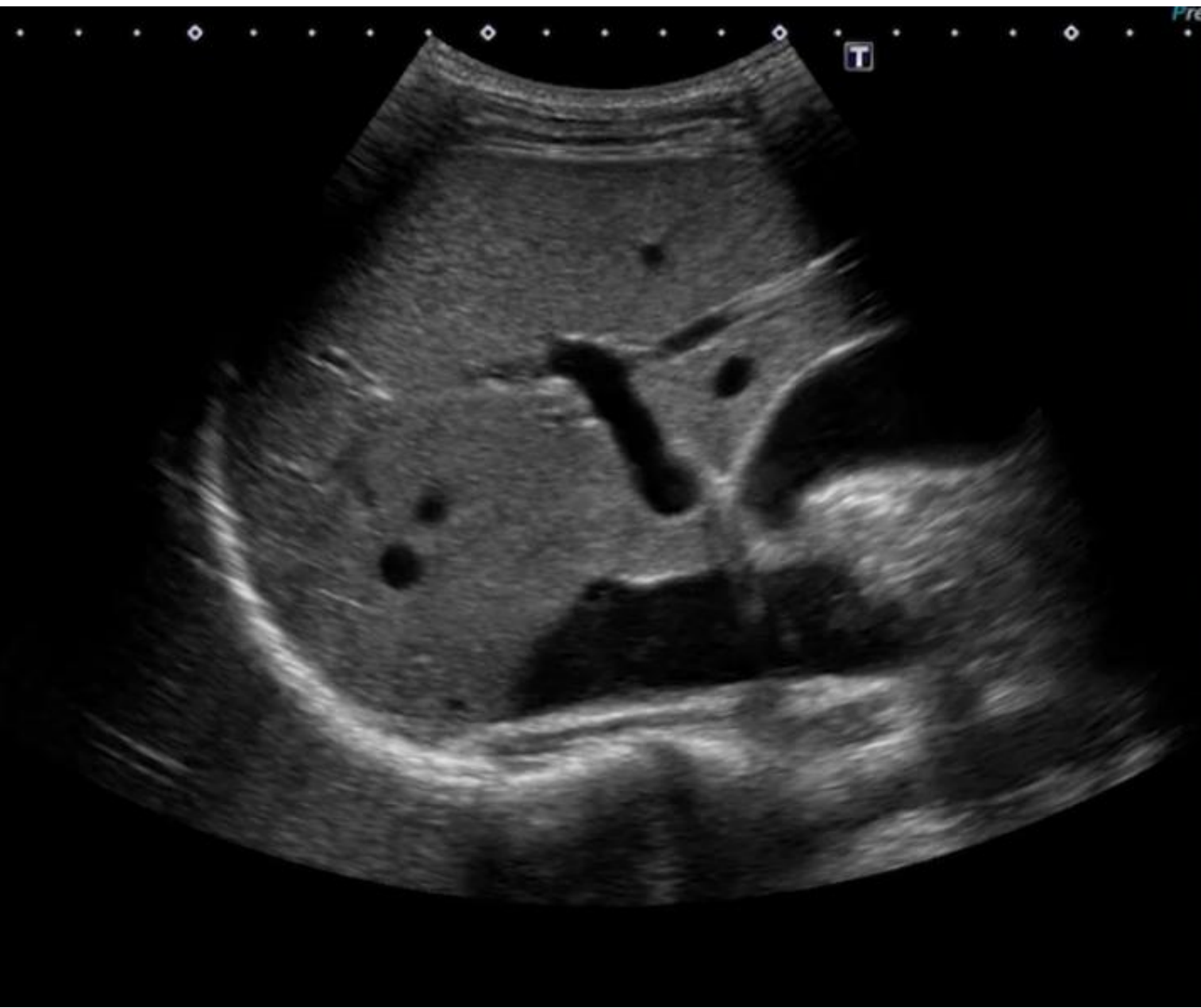右肋間走査

胆のう

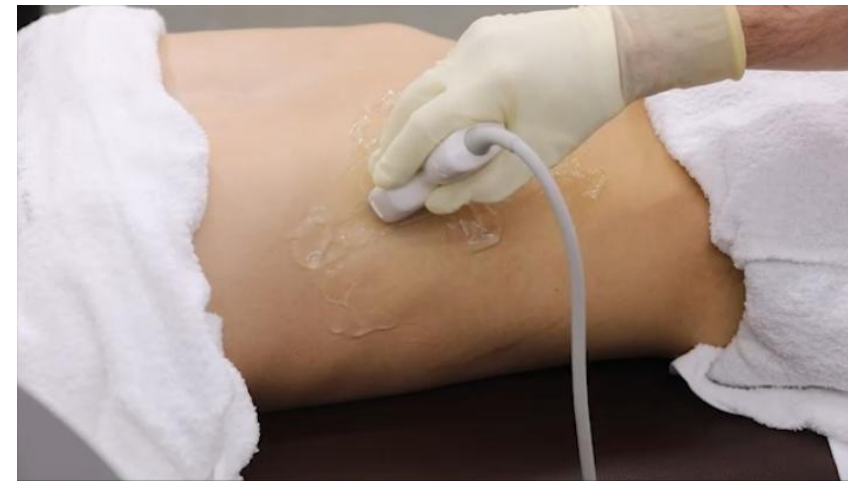プローブ



右肋間走査 「門脈と胆のう」



肝臓 胆のう 11



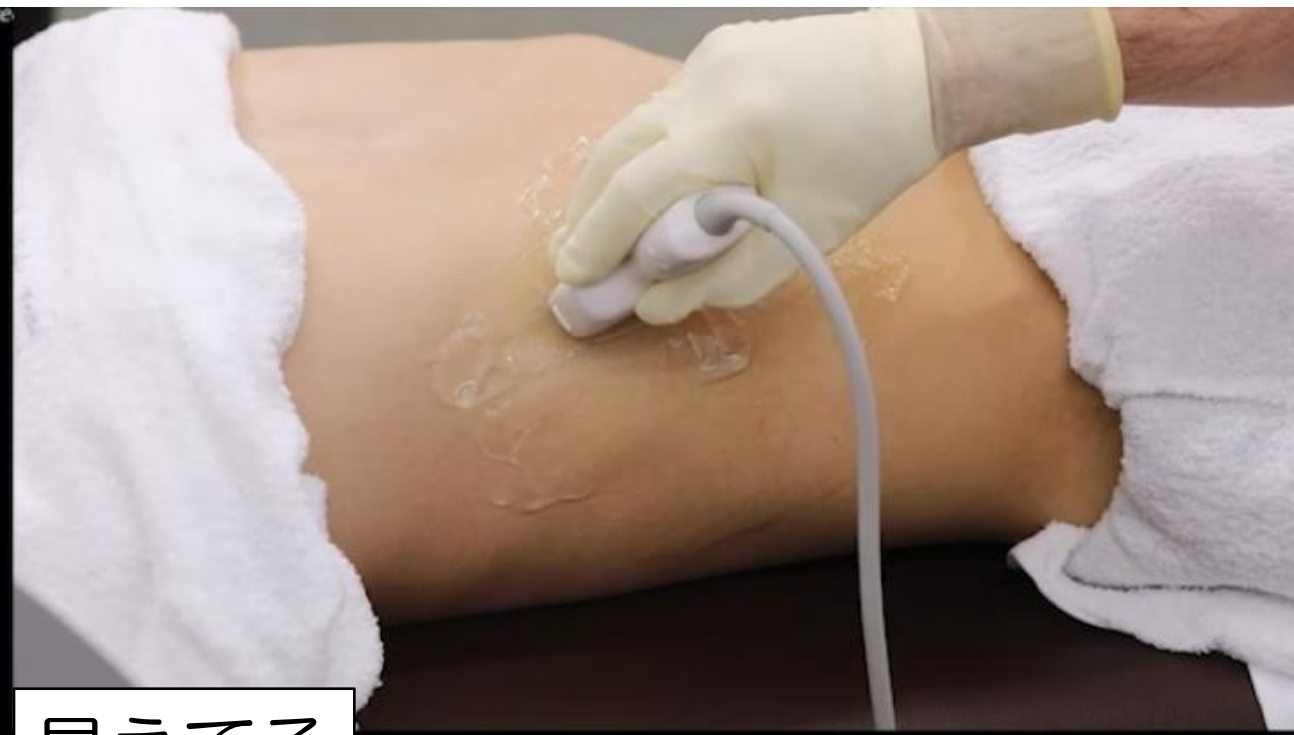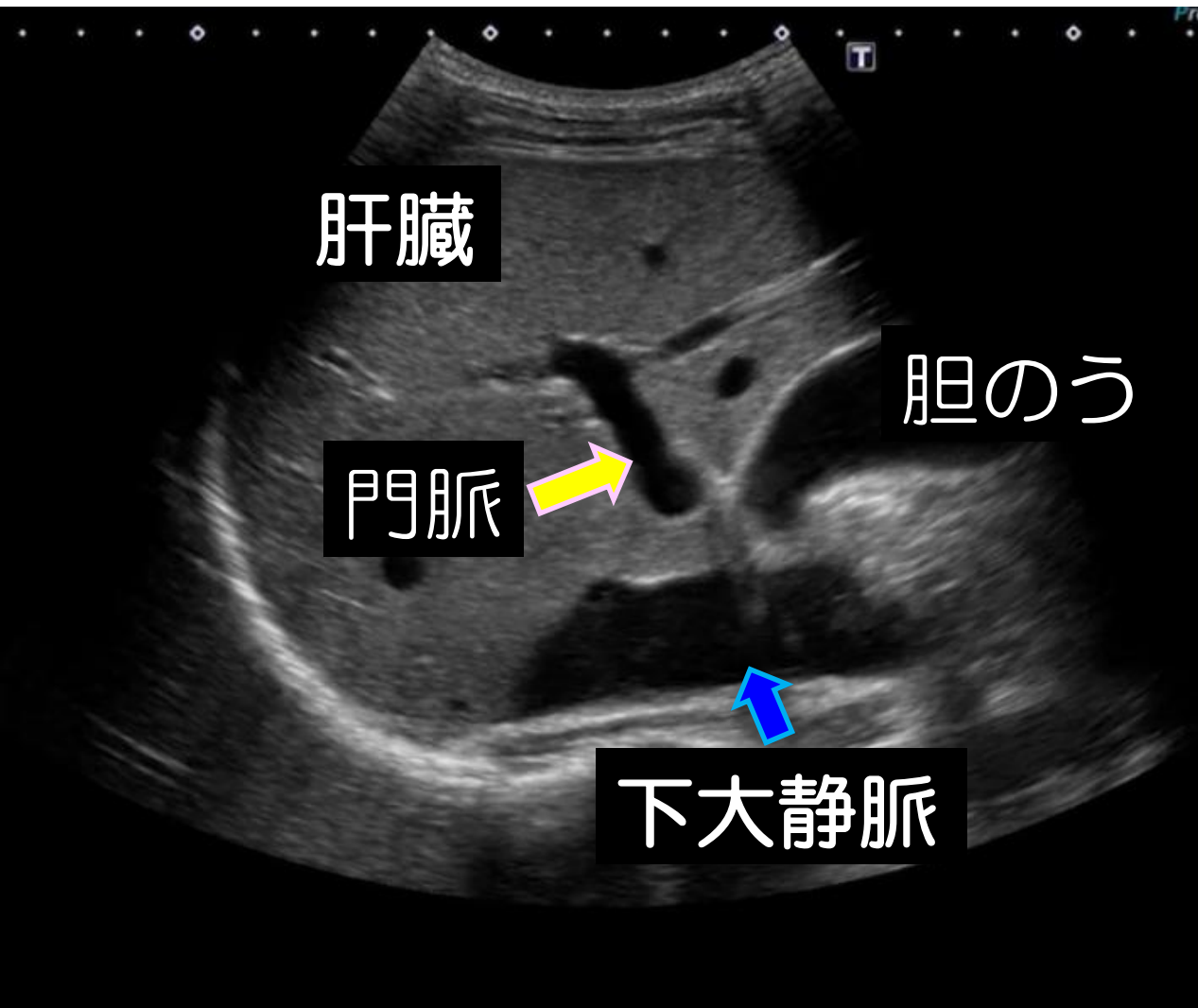
見えてる

肝臓 下大静脈

門脈 胆のう

右肋間走査 「門脈と胆のう」

肝臓 胆のう 11



見えてる

肝臓 下大静脈
門脈 胆のう